

Papiloma nasal invertido. Presentación de un caso

Inverted nasal papilloma. Presentation of a case

Dr. José Peña Rangel,^I Dra. Maurin Orihuela Medina,^{II} Lic. Lycet Bravo Romero^{II}, Lic. Maira Ramírez Silvera^{II}

^IHospital Militar Docente Dr. Mario Muñoz Monroy. Matanzas, Cuba.

^{II}Policlínico Docente Nelson Fernández Oliva. Municipio Limonar. Matanzas, Cuba.

RESUMEN

El papiloma invertido es un tumor infrecuente que ha recibido múltiples interpretaciones histológicas. Es localizado, agresivo, recidivante y potencialmente maligno. De etiología oscura, aún cuando la teoría por virus papiloma humano es la más firmemente aceptada; microscópicamente tiene la característica de invaginarse en el corion, respetando la membrana basal. Este tumor se maligniza, generalmente, por esta causa se comporta con una gran agresividad provocando una gran destrucción por desplazamiento de las estructuras. Se presentó un caso de papiloma invertido en estadio 2, según la clasificación de Krause, analizando las manifestaciones clínicas y hallazgos radiológicos. El síntoma más frecuente es la obstrucción nasal unilateral. El método diagnóstico en este caso se basó en la tomografía axial computarizada de senos perinatales y en la biopsia, las cuales permitió conocer la extensión del tumor y su naturaleza. Se programó la intervención y se realizó una rinotomía lateral con exéresis total del tumor. La modalidad de tratamiento dependerá de la localización y extensión de la enfermedad, aunque el tratamiento quirúrgico radical es el factor más importante en la prevención de la invasión intracraneal.

Palabras clave: papiloma nasal invertido, obstrucción nasal unilateral, cirugía.

ABSTRACT

The inverted nasal papilloma is an infrequent tumor that has several histological interpretations. It is localized, aggressive, recidivist and potentially malignant. Its

etiology is not clear, although the most accepted theory is the one of being caused by the human papilloma virus; microscopically it has the characteristic of invaginating the corium without affecting the basal membrane. This tumor becomes malignant in general, and for this cause it behaves with a great aggressiveness, causing a great destruction by structure displacement. We present a case of an inverted papilloma in stage 2, according to Krauss classification, analyzing the clinical manifestations and radiologic findings. The most frequent symptom is the unilateral nasal obstruction. The diagnostic method in this case was based on the computerized axial tomography of the perinasal sinuses and the biopsy, allowing knowing the tumor extension and nature. We programmed the surgical intervention and carried out the lateral rhinotomy with the total tumor extirpation. The treatment modality will depend on the disease location and extension, though the radical surgical treatment is the most important factor to prevent the intracranial invasion.

Key words: inverted nasal papilloma, unilateral nasal obstruction, surgery.

INTRODUCCIÓN

El papiloma nasal invertido es una patología poco frecuente de las fosas nasales y de los senos paranasales. Su diagnóstico se hace básicamente por anatomía patológica. Se caracteriza por recidivas frecuentes ante resecciones incompletas. Se describen casos de degeneración maligna después de varias recurrencias, asociada en estos al virus de papiloma humano (VPH), preexistente en el tumor. Se ve más frecuente en el hombre adulto y puede llegar a alcanzar gran tamaño, aunque las características biológicas del tumor están igualmente presentes en los niños.^(1,2)

Según la Organización Mundial de la Salud (1991), los papilomas nasales, se subdividen en tres tipos histológicos principales:

- Papiloma invertido, que representa el 0,5-4 % de todos los tumores nasales.
- Papiloma exofítico.
- Papiloma vestibular.

Características

Presenta un lento crecimiento lento con tendencia a la absorción del hueso, recidiva, potencialidad de cambio hacia la malignización. (Existen referencias de papilomas virus en las células del tumor que se maligniza posteriormente).⁽³⁾ (Figura)

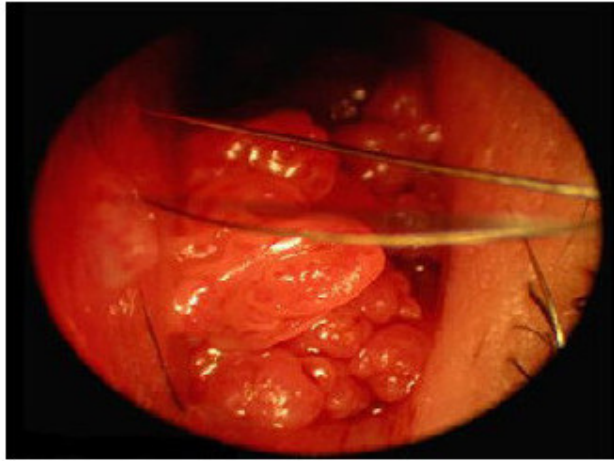


Fig. Papiloma invertido de fosa nasal.

Clínicamente se observa una masa polipoidea unilateral, que obstruye la fosa nasal.

A través de la tomografía axial computarizada (TAC), se detecta que aparece en lesiones óseas dadas por su importante poder erosivo local con extensión intracraneal e infraorbitaria. La probabilidad de coexistencia, transformación maligna y recidiva hace necesario el seguimiento postquirúrgico durante un período de tiempo que, según autores consultados, oscila entre 12 a 50 meses. La extensión intracraneal es una complicación frecuente en las recidivas; es de mal pronóstico la invasión intradural. Un factor importante en la prevención de estas complicaciones es el tratamiento agresivo.^(4,5)

La etiopatogenia viral, de acuerdo a diferentes trabajos, sugieren que el VPH está implicado dentro de los carcinomas epidermoides desarrollados a partir de un papiloma invertido preexistente o concomitante.⁽⁶⁻⁸⁾

PRESENTACIÓN DEL CASO

Motivo de ingreso: obstrucción nasal. Paciente de 53 años de edad, masculino, de raza negra, con antecedentes de obstrucción nasal unilateral, que ha ido aumentando hasta hacerse total con molestias y dolor en la hemicara derecha, que se acompaña de secreción nasal mucosanguinolenta, por lo que acude a consulta de Otorrinolaringología y se decide su ingreso para estudio y tratamiento.⁽⁹⁾

Al examen físico se constató:

- Rinoscopia anterior: una masa tumoral en la fosa nasal derecha que sangraba con facilidad y que ocupaba toda la fosa nasal.
- Rinoscopia posterior: se aprecia una masa tumoral protruyendo del cavum.

Antecedentes patológicos familiares: nada a señalar.

Antecedentes patológicos personales: alergia al yodo.

Interrogatorio por aparatos: no refiere.

El paciente tenía estado general aceptable.

Exámenes complementarios

- Análisis preoperatorios normales.
- Rx de senos perinatales: se ve ocupado el seno maxilar derecho, se aprecia una masa T en fosa nasal derecha con seno maxilar izquierdo neumatizado al igual que el seno frontal.
- TAC: se realiza un examen simple y hay una masa T que ocupa la fosa nasal derecha con destrucción ósea vecina y extensión por la nasofaringe, se realiza examen con contraste EV y se observa masa T en la fosa nasal derecha con crecimiento hacia el cavum nasofaríngeo y con osteolisis del seno maxilar derecho. Hay lesión tumoral en celdas etmoidales derechas y retención de secreciones en el seno maxilar derecho.⁽¹⁰⁾

Biopsia prequirúrgica: papiloma invertido. La técnica operatoria realizada a grandes rasgos es la siguiente: con una previa anestesia general endotraqueal se realizó limpieza de piel y mucosa, se ponen paños de campo, se hace una incisión de labio superior en su parte central, se continúa por el borde lateral de la fosa nasal derecha, se decola la piel y mucoperiostio de ese lado, se expone el seno a través de una antrotomía amplia, se extraen lesiones del seno y a través del mismo se hace una rinotomía lateral, se extraen las lesiones perinatales y a través del seno las lesiones de celdas etmoidales, se hace hemostasia, se sutura por planos y se dan los puntos de piel.

Técnica de la operación: rinotomía lateral Cadwe-Luk y etmoidectomía derecha.^(2,11)

En el papiloma invertido nasosinusal puede coexistir o puede ocurrir transformación maligna. Es significativo la relación entre diagnóstico precoz y promedio de recidivas (expansión tumoral) malignización. Estos tumores pueden ser considerados como poco frecuentes entre las enfermedades nasosinusales. El papiloma invertido es una enfermedad propia del hombre adulto. El tratamiento de elección es quirúrgico y debe practicarse lo más precozmente posible. El abordaje quirúrgico debe efectuarse mediante rinotomía lateral con antrotomía maxilar. La obstrucción nasal es el síntoma más frecuente, acompañado. De epistaxis en el 75 % de los pacientes.

REFERENCIAS BIBLIOGRÁFICAS

1. Sánchez Díaz A, Villar Suárez M. Afecciones Otorrinolaringológicas más frecuentes. En: Álvarez Sintés R. Temas de Medicina General Integral. La Habana: ECIMED; 2001.
2. Villar Suárez M. Otorrinolaringología. 2ª ed. La Habana: Editorial Ciencias Médicas; 2004.
3. Santana Álvarez J, León Molina M, Chávez García J, Trujillo López J. Papiloma invertido nasosinusal. AMC [Internet]. 2011 [citado 13 May 2013];15(2). Disponible en: http://scielo.sld.cu/scielo.php?pid=S1025-02552011000200006&script=sci_arttext
4. Griñón Portillo L, García García G, del Pino G. Papiloma invertido: presentación de un caso. AMC [Internet]. 2011 [citado 13 May 2013];15(1). Disponible en: http://scielo.sld.cu/scielo.php?pid=S1025-02552011000100015&script=sci_arttext

5. Hernández Pedroso L. Papiloma invertido. Presentación de un caso. Rev Cubana Estomatol [Internet]. 2005 [citado 13 May 2013];42(1). Disponible en: http://scielo.sld.cu/scielo.php?pid=S0034-75072005000100012&script=sci_arttext
6. Mena F, Mena C, Quiróz JV. Cirugía en el papiloma invertido nasal. Rev Otorrinolaringol Cir Cabeza Cuello. 2010 [citado 13 May 2013];70(1). Disponible en: http://www.scielo.cl/scielo.php?pid=S0718-48162010000100007&script=sci_arttext
7. Sulen S. Update on Inverted Epithelial Lesions of the Sinonasal and Nasopharyngeal Regions. Head Neck Pathol. 2007;1(1):44-9. Citado en PubMed; PMID: 20614281.
8. William L, Nicolas FS, Brandwein Gensler M. The Role of the Human Papillomavirus in the Pathogenesis of Schneiderian Inverted Papillomas: An Analytic Overview of the Evidence. Head Neck Pathol. 2008;2(2):49-59. Citado en PubMed; PMID: 20614323.
9. Santana Álvarez IJ, León Molina M, Chávez García J, Trujillo López J. Papiloma invertido nasosinusal. AMC [Internet]. 2011 [citado 8 May 2013];9(1);15(2). Disponible en: http://scielo.sld.cu/scielo.php?pid=S1025-02552011000200006&script=sci_arttext
10. Salazar Guilarte JX, Paredes Osado JR, Barberá JM, Gras Albert JR. Papilomas invertidos nasosinuales. Revisión de 10 años. Rev Esp Cirug Oral y Maxilofac [Internet]. 2011 Dic [citado 3 Sept 2012];33(4):138-41. Disponible en: http://scielo.isciii.es/scielo.php?pid=S1130-05582011000400002&script=sci_arttext&lng=enandothers
11. Ordóñez LE, Caraballo Arias JA. Papiloma invertido, presentación de un caso y revisión de la literatura. Acta Otorrinolaringol Cir Cabeza Cuello. 2010;38(1):15-21.

Recibido: 5 de junio de 2013.
Aprobado: 16 de julio de 2013.

José Peña Rangel. Hospital Militar Docente Dr. Mario Muñoz Monroy, Carretera Central km 109, Gelpy, Reparto 2 de diciembre Matanzas, Cuba. Correo electrónico: bibliotecahm.mtz@infomed.sld.cu

CÓMO CITAR ESTE ARTÍCULO

Peña Rangel J, Maurin Orihuela Medina, Lycet Bravo Romero, Maira Ramírez Silvera. Papiloma nasal invertido. Presentación de un caso. Rev Méd Electrón [Internet]. 2013 Sep-Oct [citado: fecha de acceso]; 35(5). Disponible en: <http://www.revmatanzas.sld.cu/revista%20medica/ano%202013/vol5%202013/tema10.htm>