

Tratamiento del tumor de células gigantes con curetaje e injerto con hidroxiapatita porosa coralina HAP-200.®

Treatment of the giant cells tumor with curettage and graft of porous coral hydroxyapatite HAP-200®

Dr. Enrique A. Pancorbo Sandoval, Dr. Alberto Delgado Quiñones, Dr. Juan C. Martín Tirado, Dr. José A. Quesada Pérez, Dr. Ramón González Santos

Hospital Militar Docente Dr. Mario Muñoz Monroy. Matanzas, Cuba.

RESUMEN

Se realizó la presentación de un caso con un tumor de células gigantes en el extremo distal del fémur derecho a nivel del cóndilo femoral interno. Se retiró quirúrgicamente, previo estudio, donde se confirmó el diagnóstico a través de la biopsia. En dicho proceder se efectuó un raspado extenso de la lesión respetando la superficie articular del cóndilo femoral, rellenando la cavidad con la hidroxiapatita HAP-200®, sin necesidad de apoyar dicho acto con una osteosíntesis interna o externa, sólo con una calza de yeso por 6 semanas. El seguimiento del paciente ha sido, hasta la fecha, de 6 años y no se ha reportado ninguna recidiva o metástasis, con una osteointegración positiva del biomaterial, lográndose la curación ósea y una función articular sin restricción.

Palabras clave: tumor de células gigantes, hidroxiapatita porosa coralina HAP-200®, curación ósea.

ABSTRACT

We presented a case of a giant cells tumor in the distal end of the right thigh at the level of the internal femoral condyle. Previously studied, the tumor was surgically retired, and the diagnosis was established through the biopsy. In that procedure we carried out a lesion extended scrape respecting the joint surface of the femoral condyle, filling the cavity with hydroxyapatite HAP-200®, being unnecessary to

support it with an internal or external osteosynthesis, only with plaster wedge for 6 weeks. The patient's follow-up has lasted for 6 years up to day, and no recidivism or metastasis has been reported, with a biomaterial positive osteointegration, achieving the bone healing and a joint functioning without restriction.

Key words: giant cells tumor, coral porous hydroxyapatite HAP-200 ®, bone healing.

INTRODUCCIÓN

El tumor de células gigantes (TCG) u osteoclastoma es uno de los tumores benignos más comunes. Se conoce por su agresivo comportamiento local y su tendencia a recurrir. El aspecto histológico, es el de un estroma vascularizado asociado a células fusiformes u ovals, que alternan con células gigantes multinucleadas similares a los osteoclastos, las cuales se distribuyen de manera uniforme sobre un fondo de células mononucleares.^(1,2)

El extremo distal del fémur es el sitio más afectado en orden de frecuencia de localización del tumor de células gigantes.⁽¹⁻⁶⁾ Generalmente aparece en la región epifisaria o metafisaria de los huesos largos y se desarrolla a través del proceso de osificación endondral, con predominio en las edades de 20 a 40 años.⁽¹⁻⁶⁾

El objetivo del tratamiento de este tipo de tumor es resecarlo completamente preservando la función de la extremidad. El tratamiento varía desde el curetaje con la colocación de injertos o el uso de metilmetacrilato, hasta la resección de la lesión, seguida de algún tipo de reconstrucción (artrodesis, injerto vascularizado, acortamiento de la extremidad, transportación ósea, o combinación de algunas técnicas), sustitución endoprotésica o incluso de la amputación.⁽¹⁻⁷⁾

El curetaje y los injertos óseos en los tumores de células gigantes se han asociado con un alto porcentaje de recurrencia que varía desde un 25 a un 80 %.⁽¹⁻⁷⁾ Sin embargo, se han reportado una baja recurrencia con la resección extensa de la tumoración hasta de un 8,6 %, aplicando después de cureteada la tumoración agentes físicos o químicos en la cavidad con vista a aumentar un área circunferencial de necrosis para "extender" el curetaje.⁽⁵⁻⁷⁾

Aunque, los TCG son tradicionalmente benignos, entre un 2 y un 9 % de ellos metatizan hacia el pulmón,⁽¹⁻⁷⁾ en un tiempo promedio de 2 años, siempre acompañando a la recidiva en el área del tumor extraído. Se plantea, por algunos autores, que el 71,4 % de los que recidivan aparecen en los 2 primeros años, aunque, puede observarse recidivas al cabo de los 5 años por lo que señalan que deben ser seguidos por 10 años después de operados.⁽⁵⁻⁷⁾ Con menos frecuencia (0,48 %) en pacientes operados de TCG pueden complicarse con focos múltiples.^(1,5-7) De ahí que el pronóstico de este tumor es muy variado, pues algunos responden satisfactoriamente a un tratamiento bien dirigido, mientras que otros son muy agresivos, con tendencia a recurrir localmente, así como, a sufrir transformaciones sarcomatosas.⁽¹⁻⁷⁾

Por lo que, el criterio actual sobre la TCG es una lesión benigna, ya no es válido, pues estas lesiones no se consideran tumores inocentes, por el contrario, representan un proceso progresivo potencialmente maligno que puede recurrir, el 10 % de estos pacientes pueden presentar transformación sarcomatosa y provocar metástasis sin aparente transformación maligna previa.^(5,7-9)

El tratamiento del TCG se basa fundamentalmente en las siguientes clasificaciones: en la Clasificación Histológica propuesta por Sanerkin (1980)⁽⁹⁾ y en la Radiológica de Campanacci y Baldini (1987).⁽⁸⁾

El TCG rompe la cortical y periostio, por lo que los grados más malignos no tienen signos radiológicos de malignidad.

En el Hospital Militar de Matanzas se ha aplicado el esquema del Complejo Científico Ortopédico Internacional "Frank País" para el tratamiento inicial de la lesión primaria, en el cual se combina las clasificaciones antes mencionadas.⁽³⁾

- Grado 1 o 2 de Campanacci + histología benigna - curetaje y relleno (hueso esponjoso)
- Grado 3 de Campanacci + histología benigna.- resección en bloque + (transportación ósea, injerto de peroné con pedículo vascular, artrodesis o artroplastia)
- Grado 1 o 2 de Campanacci + histología maligna - recepción en bloque + (artroplastia, artrodesis, transportación ósea o injerto de peroné con pedículo vascular)
- Grado 3 de Campanacci + histología maligna.- amputación o desarticulación.

El objetivo del trabajo fue describir el resultado de la aplicación de la hidroxiapatita porosa coralina HAP-200® como sustituto del injerto óseo, en un área de defecto importante, después de removido el tejido del tumor de células gigantes, demostrando su óptima calidad como osteoconductor, el cual ya ha sido utilizado con magníficos resultados en el tratamiento de fracturas, tumores óseos benignos, pseudoartrosis y osteomielitis.⁽¹⁰⁻¹⁶⁾

PRESENTACIÓN DEL CASO

Paciente de 18 años (en el momento del diagnóstico), raza blanca, sexo masculino, con antecedente de salud anterior, que hace 6 años se le diagnosticó un TCG en el extremo distal del cóndilo femoral interno de la rodilla derecha, a punto de partida de un dolor intenso en la rodilla afecta al estar realizando ejercicios físicos de baja intensidad, acudiendo al cuerpo de guardia, indicó una radiografía observándose una lesión osteolítica, por tal motivo ingresó en el centro para estudio y tratamiento.

Examen físico

- Abdomen: sin visceromegalia, ni tumoraciones.
- Región inguinal: no se palpan tumoraciones.
- Piel y mucosas: sin alteraciones.
- Sistema cardiovascular: ruidos normales, sin soplos, frecuencia cardiaca 84/min.
- Sistema respiratorio: murmullo vesicular normal, sin estertores.

- SOMA: dolor, aumento de volumen, limitación de movimiento de su rodilla derecha. Sin cambio de temperatura local, ni circulación colateral.

Exámenes complementarios

- Radiografía: imagen de osteólisis a nivel del cóndilo interno de la rodilla derecha, de bordes mal definidos que abomba la cortical pero sin romperla, no se evidencia infiltración aparentemente de las partes blandas adyacentes. (Fig.1)
- Radiografía de tórax: No lesiones pulmonares.
- Survey óseo radiográfico: No lesiones óseas.
- Ecografía inguinal y abdominal: No tumoraciones.
- Biopsia: Grado I (Sanerkin). Benigno. Mitosis normales, menos de 5 mitosis por campo, poca o ninguna atipia nuclear, no hay tejido vascular neoformado o es escaso y no se evidencia células sarcomatosas.
- Hematología: sin alteraciones.

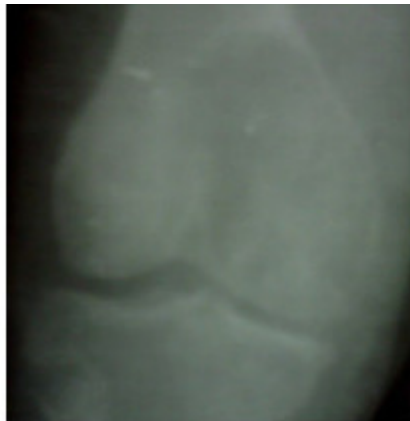

Fig.1. Lesión osteolítica cóndilo femoral interno.

Tratamiento

Con el diagnóstico de un TCG, que según la clasificación radiológica de Campanacci y Baldini, correspondió a un grado II, y de acuerdo a la biopsia realizada; el resultado fue benigno (grado I de Sanerkin), decidimos aplicar el esquema antes descrito, realizando un curetaje extenso a través de una ventana a nivel del cóndilo femoral interno hasta retirar todo el tejido tumoral presente, lavando la cavidad con solución salina y peróxido de hidrógeno, se empleó como sustituto del injerto óseo la hidroxiapatita porosa coralina HAP-200® más 3 ampulas de gentamicina (240 mgs en total) diluida dentro del biomaterial, rellenando una gran cavidad con bloques de dicho biomaterial y granulado XL, estabilizando la extremidad con una calza de yeso tipo férula inicialmente.

Evolución y Seguimiento

Se mantuvo con dicha inmovilización hasta las 6 semanas de operado. Al término se le indicó ejercicios de rehabilitación sin apoyo por 6 semanas más, comenzando la carga de peso de forma paulatina a los 3 meses de operado. Se siguió de forma mensual por consulta eterna durante los primeros 6 meses, y después de forma anual hasta la fecha. En todas las consultas fue seguido con radiografía de la rodilla. (Fig. 2) Se muestra en A (un mes de operado) el biomaterial en contacto con el tejido óseo sano con áreas donde no se ha osteointegrado el biomaterial con el mismo; zonas radio oscuras alrededor del biomaterial, en B (un año de

operado)se puede observar como ya existe una osteointegración total entre el biomaterial y el tejido óseo sano, desapareciendo estas áreas radio oscuras, y en C (6 años de operado) como existe una total osteointegración desapareciendo los límites entre el biomaterial y el tejido óseo sano.

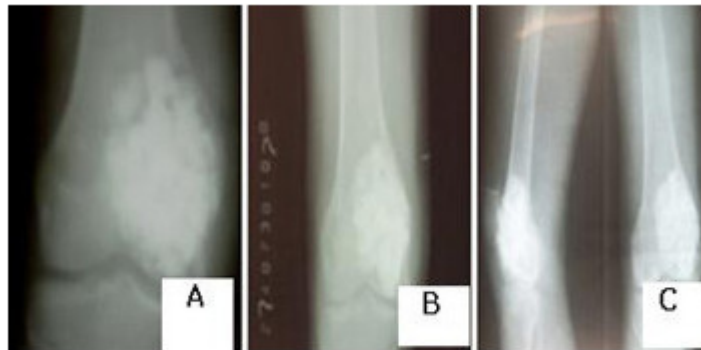


Fig.2. Evolución curativa de la tumoración ósea.

Al año de operado se siguió igualmente con radiografías del tórax y estudios hematológicos estando todos dentro de parámetros de normalidad, lográndose la curación ósea y un rango total de movimiento de la rodilla (figura 3), no teniendo recidivas en estos primeros 6 años de operado.

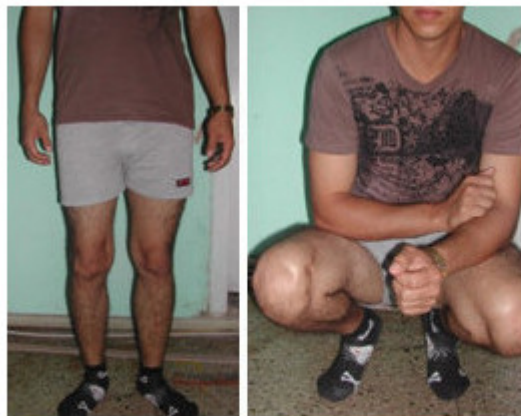

Fig.3. Paciente a los 6 años de operado.

DISCUSIÓN

El tema del tratamiento del TCG en la actualidad sigue siendo un problema, ya que es un tumor que no evoluciona de forma favorable con el empleo de la quimioterapia y las radiaciones, reportándose un alto % de malignización del mismo,^(1,5,6) también se reporta un gran % de recidivas con el empleo del curetaje e injerto.^(1,5,7)

Además, a pesar, de señalar que los tumores grado 3 de la clasificación de Sanerkin⁽⁹⁾ son de los que más recidiva por la presencia de células sarcomatosas, y deben ser valorados de entrada para amputación o sustitución endoprotésica previa resección del mismo^(1-3,7), Xiaohui con otro grupo de autores⁽⁵⁾ señala en su extensa casuística de 621 pacientes chinos, que presentaron un menor % de

recidivas en los casos grado 3 de la clasificación señalada anteriormente comparado con el grado 2, cuando realizaron curetaje extenso e injerto óseo, por lo que esto demuestra, que persisten diferencias de criterios entre los cirujanos que se dedican a tratar dicha afección.

El uso del de la hidroxiapatita porosa coralina HAP-200® como sustituto del injerto óseo desde hace varias décadas ha demostrado su alto poder osteoconductor, ha sido empleado en el tratamiento de fracturas, osteomielitis, pseudoartrosis y tumores óseos benignos como medio de andamiaje que permite la proliferación celular dentro de sus cavidades microscópicas muy similar a la estructura ósea normal, logrando ayudar en el proceso de curación ósea donde exista un defecto importante de tejido óseo.⁽¹⁰⁻¹⁵⁾

Está demostrado que en el tratamiento defecto óseo en cavidades, como en el caso de tumores óseos, este biomaterial cumpliendo tres aspectos fundamentales: íntimo contacto con el tejido óseo circundante (no debe ser mayor de 1mm), viabilidad del tejido óseo circundante para que funcione el efecto osteoconductor entre el implante y el hueso, y estabilidad del implante referente al hueso circundante.⁽¹⁰⁻¹⁵⁾

Litche y Pape,⁽¹⁶⁾ en su artículo plantean la gran importancia del empleo de los biomateriales, al igual que los injertos óseos en todas sus variedades como andamiaje en todos los casos que exista un defecto óseo importante para lograr la curación ósea. En el caso que se presenta, se cumple dicha aplicación, logrando la curación del paciente, sin recidiva en un período de 6 años, con una función total de su rodilla.

Los autores, consideran que por todas las ventajas que reportó el empleo de esta técnica quirúrgica al caso presentado, así como, la evolución favorable y la no presencia de complicaciones, se recomienda que es una técnica quirúrgica a tener en cuenta dentro del arsenal terapéutico del ortopédico cuando se enfrenta a un paciente con TCG.

REFERENCIAS BIBLIOGRÁFICAS

- 1- Valls O, Marinell Z. Tumores y lesiones pseudotumorales del esqueleto. La Habana: Editorial Científico-Técnica; 1979.
- 2- La O Durán E, Monzón Fernández AN, Sanz Delgado L. Tumor de células gigantes del extremo distal del radio y reconstrucción ósea. Rev Cubana OrtopTraumatol[Internet]. 2009[citado 18 Sep 2014]; 23 (2). Disponible en: http://scielo.sld.cu/scielo.php?script=sci_issuetoc&pid=0864-215X20090002&lng=es&nrm=iso
- 3- Hernández Espinosa OA, Fortín Planes P, Peña Marrero L, Marrero Riverón LO, Hernández Espinosa MR. Tratamiento del tumor de células gigantes con sección en bloque e injerto pediculado del peroné. Rev Cubana Ortop Traumatol[Internet]. 2006[citado 18 Sep 2014]; 20(2). Disponible en: http://scielo.sld.cu/scielo.php?script=sci_arttext&pid=S0864-215X2006000200006&lng=es&nrm=iso&lng=es

- 4- Tamayo Figueroa A, Chao Carrasco L, De Cárdenas Centeno O, Escandón León F, Reyes Álvarez J. Experiencia con tumores malignos en el Complejo Científico Ortopédico Internacional "Frank País". Rev Cubana Ortop Traumatol [Internet] 2003[citado 18 sep 2014]; (1-2). Disponible en: http://scielo.sld.cu/scielo.php?script=sci_arttext&pid=S0864-215X2003000100009&lng=es&nrm=iso&tlng=es
- 5- Niu X, Zhang Q, Hao L, Ding Y, Li Y, et al . Giant Cell Tumor of the extremity. Restropective analysis of 621 chinese patients from one institution. J Bon Joint Surg Am. 2012; 94(5): 461-7. Citado en PUBMed; PMID: 22398741.
- 6- Yu XC, Xu M, Song RX, Fu ZH, Liu XP. Long-term outcome of giant cell tumors of bone around the knee treated by in bloc resection of tumor and reconstruction with prosthesis. Orthop Surg. 2010; 2(3): 211-17. Citado en PUBMed; PMID: 22009951.
- 7- Turcotte RE. Giant Cell Tumor of Bone. Orthop Clin North Am. 2006;37(1):1-14.Citado en PubMed; PMID: 16311110.
- 8- Campanacci M, Baldini N, Bariani S, Sudanese A. Giant cell tumor of bone. J Bone Joint Surg Am. 1987; 69(1):106-14. Citado en PubMed; PMID: 3805057.
- 9- Sanerkin NG. Malignancy, aggressiveness, and recurrence in giant cell tumor of bone. Cancer. 1980; 46 (7):1641-9. Citado en PubMed; PMID: 7417958.
- 10- Uchida A, Araki N, Shinto Y, Yoshikawa H, Kurisaki E, Ono K. The use of calcium hydroxyapatite ceramic in bone tumor surgery. J Bone Joint Surg Br.1990; 72(2):298-302.Citado en PubMed;PMID:2155908.
- 11- Shors EC. Coraline Bone Graft Substitutes. Orthop Clin North Am. 1999;30(4):599-13. Citado en PubMed; PMID: 10471765.
- 12- Pancorbo Sandoval EA, Martín Tirado JC, Delgado Quiñones A, Navarro Patou R, Díaz Piedra A,Trimiño Galindo L. Tratamiento de urgencia de las fracturas con hidroxiapatita coralina HAP-200®. Rev Cubana Ortop Traumatol. 2006; 20(1):1-8.Disponible en: http://scielo.sld.cu/scielo.php?script=sci_arttext&pid=S0864-215X2006000100006&lng=es&nrm=iso&tlng=es
- 13- González R, Blardoni F, Pereda O, Pancorbo E, Ciénega MA. Long-term results of the coralline porous hidroxiapatite HAP-200 as bone implants biomaterial in Orthopedics and Traumatology. CNIC Ciencias Biol[Internet]. 2000[citado 18 Sep 2014]; 32(2):97-101. Disponible en: <http://revista.cnic.edu.cu/revistaCB/sites/default/files/articulos/CB-2001-2-097-101.pdf>
- 14- Pancorbo Sandoval EA, Martín Tirado JC, Delgado Quiñones A, González Santos R. Hidroxiapatita porosa (HAP-200). Diez años después. Rev Investigaciones Medicoquirúrgicas (CIMEQ)[Internet]. 2006[citado 18 Sep 2014]; II (8): 5-10.Disponible en: <http://revcimeq.sld.cu/index.php/imq/article/view/158/181>
- 15- Pancorbo Sandoval E, Delgado Quiñones A, Martín Tirado J, Hernández Hernández J, Díaz Prieto G, González Santos R. Aplicación de la hidroxiapatita porosa coralina® HAP-200 con antibióticos en la osteomielitis de la tibia. Rev Cubana Ortop Traumatol [Internet]. 2010[citado 18 Sep 2014];24 (1) .Disponible en: http://www.bvs.sld.cu/revistas/ort/vol_24_1_10/ort08110.htm

16- Lichte P, Pape HC, Pufe T, Kobbe P, Fischer H. Scaffolds for bone healing: Concepts, materials and evidence. *Injury*. 2011;42(6):569-73. Citado en PubMed; PMID: 21489531.

Recibido: 21 de octubre de 2014.

Aprobado: 31 de octubre de 2014.

Enrique A. Pancorbo Sandoval. Hospital Militar Docente Dr. Mario Muñoz Monroy. Km 145 Final. Reparto Reynold García. Reparto 2 de diciembre. Matanzas, Cuba. Correo electrónico: enriquepancorbo.mtz@infomed.sld.cu