

## Variantes anatómicas de las arterias polares del riñón

### Anatomic variants of the polar arteries of the kidney

Dra. Vilma de la Caridad Méndez López,<sup>1</sup> Dr. Pedro Rafael Casado Méndez,<sup>1</sup>  
Dr. Roberto López Labrada,<sup>1</sup> Dra. Carmen Elena Ferrer Magadán,<sup>11</sup> MsC.  
Gisela Trevín Fernández,<sup>11</sup> MsC. Onelia Méndez Jiménez<sup>11</sup>

<sup>1</sup> Hospital Clínico Quirúrgico Provincial Celia Sánchez Manduley. Manzanillo.  
Granma. Cuba.

<sup>11</sup> Facultad de Ciencias Médicas Celia Sánchez Manduley. Manzanillo. Granma. Cuba.

---

#### RESUMEN

**Introducción:** la irrigación arterial del riñón, clásicamente descrita, se produce a partir de la arteria renal y sus dos ramas terminales exclusivamente. El objetivo de la investigación fue determinar la presencia y distribución de las arterias renales polares.

**Métodos:** se realizó un estudio cuantitativo, longitudinal, prospectivo, observacional y descriptivo, en 37 bloques, provenientes de cadáveres sin cirugías aortorenales ni malformaciones congénitas renoureterales demostrables, en el Hospital Provincial Clínico Quirúrgico Docente Celia Sánchez Manduley, de Manzanillo, provincia Granma. Los bloques fueron lavados, fijados y disecados por el método macroscópico directo.

**Resultados:** las arterias polares fueron más frecuente en el sexo masculino y en el lado derecho, demostrándose su presencia en 16 casos (43,24 %), donde 9 presentaban, al menos, una arteria polar superior; 3 presentaron, al menos, una arteria polar inferior; y 4 casos presentaron, al menos, una de cada arteria polar. Predominó el origen de ambas arterias polares como ramo directo de la arteria aorta.

**Conclusiones:** las arterias polares no constituyen variantes anatómicas de rara presencia y su conocimiento es imprescindible en el planeamiento de la cirugía excretora y reconstructiva nefrourológica.

**Palabras clave:** arterias renales, arterias polares, irrigación arterial, variantes anatómicas.

## ABSTRACT

**Background:** the kidney arterial irrigation, as it is classically described, occurs from the renal artery and its two terminal branches exclusively. The aim of this research was to determine the presence and distribution of the polar arteries.

**Method:** a quantitative, longitudinal, prospective, observational and descriptive study was carried out on 37 tissue samples from dead bodies without aortic renal surgeries or congenital demonstrable reno-ureteral malformations at "Celia Sánchez Manduley" Teaching Provincial Clinical-Surgical Hospital of Manzanillo, Granma. The samples were washed, fixed and dissected through the direct macroscopic method.

**Outcomes:** The polar arteries were more frequent in the male sex and on the right side, being found in 16 cases (43.24%), 9 of which presented, at least, a superior polar artery; 3 presented at least an inferior polar artery; and 4 cases presented at least one of each type of polar artery. The origin of both polar arteries as a direct branch of the aorta was predominant.

**Conclusions:** The polar arteries are not anatomical variants of rare presence, and our knowledge of them is of vital importance in planning the removing and reconstructive nephro-urologic surgery.

**Key words:** renal arteries, polar arteries, arterial irrigation, anatomic variants.

---

## INTRODUCCIÓN

Los trabajos de Hyrtl en 1882 sobre la segmentación vascular renal fueron confirmados por Brodel en 1901. Fue Berenger (1470-1530) el pionero en el estudio de la vascularización del riñón pero se le atribuye a John Hunter el reconocimiento, en 1794, de las arterias segmentarias renales; sin embargo, las primeras descripciones se realizaron por Graves en 1594.<sup>(1,2)</sup>

Al final de la tercera semana se inicia el proceso de vasculogénesis a partir de células endoteliales diferenciadas. Dicho proceso solo culmina con la configuración de la estructura vascular definitiva. Así se origina el aporte vascular al metanefros que inicialmente está irrigado por las ramas ilíacas de la arteria aorta. La embriogénesis del metanefros involucra un complejo mecanismo de rotación y ascenso que ubica, definitivamente, al riñón en el retroperitoneo alto irrigado por las arterias renales a través del hilio renal. Autores como Valdés Valdés reconocen a las arterias polares como malformaciones congénitas al agruparlas como arterias renales accesorias asignándoles una alta frecuencia de aparición. Dicho autor asume que estos son vasos embrionarios persistentes que se formaron durante la embriogénesis del riñón definitivo. Se asegura que estos vasos se originan con mayor frecuencia en la arteria aorta e ingresan en los polos renales.<sup>(3)</sup>

Las arterias renales son ramos viscerales pares de la arteria aorta abdominal que emergen, habitualmente, por debajo del origen de la arteria mesentérica superior. La norma anatómica de las arterias renales consigna la división de dicha arteria cerca del hilio renal en dos ramas terminales principales. Así se originan varias subdivisiones formando en el seno renal dos arborizaciones, una anterior o prepiélica y otra posterior o retropiélica tomando como referencia los conductos excretores del riñón.<sup>(4)</sup>

La multiplicidad de las arterias renales es frecuente y la ramificación de la arteria renal en arterias segmentarias es muy variable. Rouviere define a las arterias renales polares como aquellos vasos que, originándose en la arteria renal o aorta, aborden al riñón por algunos de sus dos polos.<sup>(4)</sup>

La norma anatómica de este sistema arterial encuentra, con frecuencia, anomalías. Dichas anomalías han cobrado importancia desde que en 1954, en Boston y en París, se realizarán los primeros trasplantes de riñón exitosos. La presencia de las arterias polares del riñón son motivos de un replanteamiento de la táctica quirúrgica a emplear en el trasplante renal. Son, además, causas de obstrucciones ureterales que pueden llegar a la hidronefrosis congénita o no. Finalmente su desconocimiento es motivo de interpretaciones erróneas en los estudios angiográficos.

Ante la diversidad de procesos patológicos que involucran a las arterias polares del riñón, la asignación de un papel más protagónico en la cirugía de trasplante, la escasa descripción de las variantes anatómicas en la literatura y la imprecisión y escases de los datos morfométricos es que nos planteamos el siguiente problema científico: ¿cuáles son las variantes anatómicas de las arterias polares del riñón? El objetivo de la investigación fue determinar la presencia y distribución de las arterias renales polares.

## MÉTODOS

Se realizó un estudio cuantitativo, longitudinal, prospectivo, observacional y descriptivo en 37 bloques provenientes de cadáveres, en el departamento de anatomía patológica, del Hospital Provincial Clínico Quirúrgico Docente "Celia Sánchez Manduley", Manzanillo, Granma. El tiempo del estudio fue de 8 meses comprendidos de marzo a octubre del 2013. Los bloques fueron lavados, fijados y disecados por el método macroscópico directo.

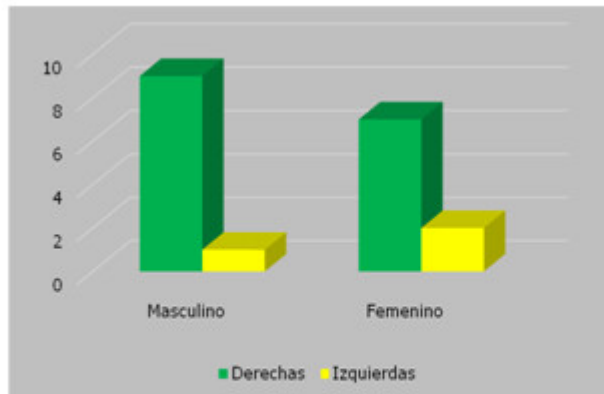
Criterio diagnóstico. Se consideró arteria polar renal a toda arteria accesoria extrahiliar, que no acompañan al hilio renal, y que penetra directamente la cápsula renal a nivel de alguno de sus polos según los criterios asumidos por Özkan y colaboradores.<sup>(5)</sup>

Criterio de inclusión. Todo fallecido con autorización de realización de necropsia sin antecedentes, consignado en la historia clínica hospitalaria, de cirugías arteriovenosas aortorenales, enfermedades cardiovasculares o renoureterales así como malformaciones congénitas renoureterales.

Cada bloque fue disecado minuciosamente, cuidando de no dañar el sistema arterial renal y sus ramas segmentarias, hasta el punto donde penetraban en el parénquima renal donde originaban las arterias interlobulares. Se usaron los métodos macroscópicos de Vorobiov. Cada bloque fue descrito según la norma anatómica de París. Se describió la presencia de las arterias polares renales según su presencia, topografía, origen y número según lado del cuerpo humano. Los datos fueron recolectados en una ficha contentiva de las variables estudiadas y estas fueron vaciadas en una base de datos en el sistema Excel en computadora Pentium IV.

## RESULTADOS

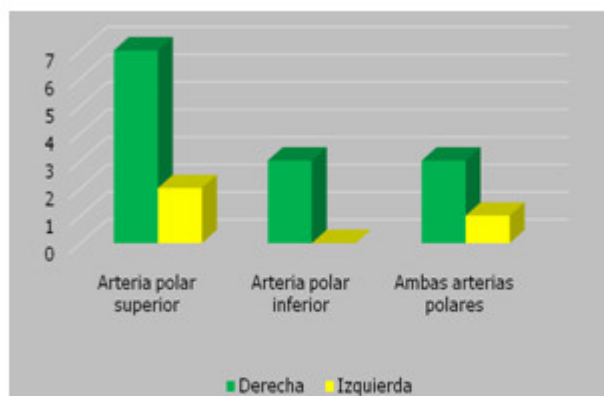
De 37 bloques estudiados el 43.24% (16 casos) presentaban al menos una arteria renal polar. El 56.25% de los casos eran del sexo masculino (9 casos). Se identificaron 19 arterias polares y de ellas el 84.21% se encontraron en el lado derecho. (Gráf.1)



**Fuente.** Ficha de recoleccion de datos.

**Gráf.1.** Presencia de arterias polares en los bloques examinados.

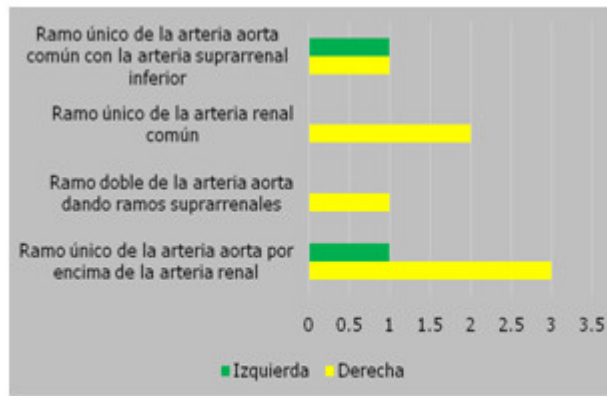
Se demostró la presencia de arterias polares en 16 casos donde 9 presentaban al menos una arteria polar superior, 3 presentaron al menos una arteria polar inferior y 4 casos presentaron al menos una de cada arteria polar. (Gráf.2)



**Fuente.** Ficha de recoleccion de datos.

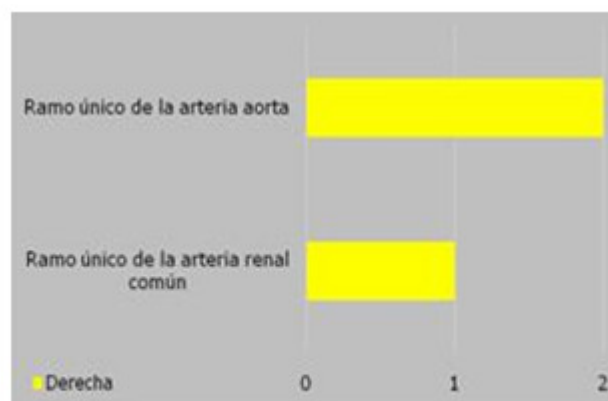
**Gráf.2.** Distribución de las arterias polares en los bloques examinados.

Predominó el origen de la arteria polar superior como rama directa de la aorta abdominal en 6 casos y el origen de la arteria polar inferior fue, en 2 casos, ramo directo de la arteria aorta. (Gráf. 3 y 4)



Fuente. Ficha de recolección de datos.

Gráf.3. Distribución de las arterias polares superiores.



Fuente. Ficha de recolección de datos.

Gráf.4. Distribución de las arterias polares inferiores.

En 4 casos hubo al menos una de ambas arterias polares. (tabla)

Tabla. Distribución de las arterias polares en los bloques examinados que presentaron ambas arterias según su origen.

Origen de las arterias polares	No.	%
Arteria polar superior derecha como ramo doble de la arteria aorta y arteria polar inferior derecha como ramo único de la arteria renal común	1	25
Arteria polar superior e inferior derechas como ramos únicos de las arterias renales comunes	1	25
Arteria polar superior izquierda como ramo único de la arteria aorta y arteria polar inferior derecha como ramo doble de la arteria renal común	2	50

Fuente. Ficha de recolección de datos.

## DISCUSIÓN

Muchos retos en la cirugía de trasplante renal son resultado de las variantes anatómicas, como las arterias renales múltiples, que suceden en 12-30 % de los riñones que se han de trasplantar. La vasculatura renal compleja sigue siendo un problema que puede afectar el pronóstico del trasplante. Los primeros estudios consideraban contraindicación los injertos con arterias renales múltiples por un posible aumento en las complicaciones vasculares aunque actualmente su uso es más liberal.<sup>(6)</sup>

Las arterias polares renales son vasos inconstantes que adolecen de descripciones detalladas o rutinarias en la literatura especializada. Para algunos autores son ramos principales de la arteria renal común<sup>(7)</sup> mientras que otros autores, citados por Falcón Diéguez y Batista Turruelles,<sup>(1)</sup> la describen como ramos accesorios. La nominación más exacta de estos ramos arteriales quedó establecidos por Özkan y colaboradores al definir como arteria polar renal a todo vaso arterial accesorio extrahiliar, que no acompañan al hilio renal, que penetre directamente la cápsula renal a nivel de alguno de sus polos.<sup>(5)</sup>

De un total de 37 bloques examinados se encontraron arterias polares en 16 de ellos (43,24 %). El 56,25 % pertenecían al sexo masculino mientras que, de un total de 19 arterias polares, el 84,21 % de las arterias se encontraban en el lado derecho. Falcón Diéguez y Batista Turruelles<sup>(1)</sup> encontraron un 54 % de variantes a la norma anatómica de las arterias renales. Stoisa y colaboradores encontraron 34,26 % de presentación para las arterias polares.<sup>(8)</sup> Otros autores consideran hasta el 30 % para las variantes anatómicas. Los resultados obtenidos se encuentran en un valor intermedio lo que evidencia la variabilidad de presentación de las múltiples variantes a la norma anatómica.<sup>(3,9-12)</sup>

El 56,25 % de los bloques presentaron al menos una arteria polar superior y estas constituyeron el 47,36 % del total de arterias polares contabilizadas originándose, el 77,78 %, en la arteria aorta. El 44,44 % se originaron directamente en la arteria aorta por encima de la arteria renal mientras que el 22,22 % fueron ramos únicos de la arteria renal común. Resultó llamativo el origen de dos arterias polares como ramo doble de la arteria aorta dando ramos suprarrenales en un caso (11,11 %) mientras que en dos casos (22,22 %) se originaron como ramos únicos de la arteria aorta haciendo tronco común con la arteria suprarrenal inferior.

Autores como Chávez y colaboradores<sup>(13)</sup> encontraron un 27,9 % de presencia de arterias polares. Estos autores encontraron que el 66,64 % de las arterias polares se originaron directamente de la aorta abdominal y el resto tuvo su origen en la arteria renal. Falcón Diéguez y Batista Turruelles<sup>(1)</sup> encontraron que el 26 % del total de variantes a la norma anatómica se correspondían con la presencia de arterias polares superiores todas originadas en la arteria aorta. Estos resultados difieren a los obtenidos en el presente estudio.

La arteria polar inferior es descrita por Testut y Latarjet<sup>(7)</sup> como una rama accesorio que nace de la arteria renal o directamente de la aorta y en su trayecto hacia el polo inferior del riñón, pasa por delante del uréter, comprimiéndolo y ocasionando de forma retrógrada sobre el sistema pielocalicial, una patología por reflujo denominada hidronefrosis.<sup>(13)</sup> El 15,79 % del total de arterias polares se presentaron como ramos únicos y de ellas el 66,67 % se originaron como ramo directo de la arteria aorta mientras que en un caso se originó como ramo único de la arteria renal común. En todos los casos las arterias polares inferiores se localizaron en el lado derecho.

Chávez y colaboradores<sup>(13)</sup> encontraron un 9,3 % de presencia de arterias polares inferiores. Estos autores encontraron que el 75 % de las arterias polares se originaron directamente de la aorta abdominal. Este resultado es similar al obtenido por nosotros donde el 66,66 % se originaron directamente de la arteria aorta. Falcón Diéguez y Batista Turruelles<sup>(1)</sup> encontraron que el 58 % de las arterias polares eran inferiores y el 75 %, de ellas, se originaron en el lado derecho. Estos autores concuerdan con los resultados obtenidos en la presente investigación y ambas investigaciones difieren a la de la mayoría de los autores, respecto a la frecuencia del lado del cuerpo, que plantean que las arterias polares inferiores se presentan con mayor regularidad del lado izquierdo.<sup>(1,2,4,7,13)</sup>

En 4 bloques se constataron ambas arterias polares y en 2 de ellos se originó la arteria polar superior izquierda como ramo único de la arteria aorta y la arteria polar inferior derecha como ramo doble de la arteria renal común. Las otras combinaciones fueron únicas siendo llamativo la inexistencia de arterias polares cruzadas.

Chávez y colaboradores<sup>(13)</sup> encontraron en dos oportunidades que un mismo feto presentó arteria polar superior en un riñón e inferior en el riñón contralateral. Estos autores no encontraron arterias polares superiores e inferiores en la misma pieza renal. Estos resultados difieren de los obtenidos en el presente estudio evidenciando la multiplicidad de variantes que pueden presentarse en el origen y cantidad de las arterias polares renales.<sup>(6,13-18)</sup> Se concluye que las arterias polares no son variantes a la norma anatómica de rara presencia y que tienen su mayor frecuencia de aparición en la arteria polar superior originándose como ramo directo de la arteria aorta. El conocimiento de estas variantes es imprescindible en el planeamiento de la cirugía excretora y reconstructiva nefrourológica.

## REFERENCIAS BIBLIOGRÁFICAS

- 1- Falcón Diéguez Y, Batista Turruelles YA. Norma anatómica de las arterias renales y sus ramas segmentarias en el hombre adulto. Rev Electrónica Zoilo Marinello [Internet]. 2011 [citado 11 May 2014];36(5) supl esp. Disponible en: <http://www.ltu.sld.cu/revistam/modules.php?name=News&file=article&sid=281>
- 2- Skandalakis JE, McClusky DA. Skandalakis' Surgical Anatomy. Chap. 23. Washington: McGraw-Hill; 2006.
- 3- Valdés Valdés A. Embriología Humana. La Habana: Editorial Ciencias Médicas; 2010.
- 4- Rouviere H, Delmas A. Anatomía humana descriptiva, topográfica y funcional. T. II. 11na ed. Barcelona: Masson; 2005.
- 5- Özkan U, Oguzkurt L, Tercan F. Renal artery origins and variations: angiographic evaluation of 855 consecutive patients. Diagn Inter Radiol. 2006; 12(4):183-6. Citado en PubMed; PMID: 17160802.
- 6- Martínez Mier G, López Mendoza O, Méndez López MT, Budar Fernández LF, Ávila Pardo SF, González Velázquez F. Resultados del trasplante renal con arterias renales múltiples en Veracruz, México. Nefrología (Madr) [Internet]. 2012 [citado 11 May 2014];32(6). Disponible en: [http://scielo.isciii.es/scielo.php?script=sci\\_arttext&pid=S0211-69952012000800025&lng=es](http://scielo.isciii.es/scielo.php?script=sci_arttext&pid=S0211-69952012000800025&lng=es)

- 7- Testut L, Latarjet A. Anatomía Humana. T. IV. 9ª ed. Barcelona: Editorial Salvat; 1971.
- 8- Stoisa D, Galiano FE, Quaranta A, Villavicencio RL. Estudio vascular renal por TC multidetector de 64 canales. Rev Argent Radiol [Internet]. 2009 [citado 11 May 2014]; 73(1):843-5. Disponible en: [http://rard.org.ar/numeros/2009\\_1/2\\_vascular.pdf](http://rard.org.ar/numeros/2009_1/2_vascular.pdf)
- 9- Batista Hernández IL, García Barrios C, Hernández Cuan C. Patrón común y variantes anatómicas de la vena renal. AMC [Internet]. 2010 Ago [citado 11 May 2014]; 14(4). Disponible en: [http://scielo.sld.cu/scielo.php?script=sci\\_arttext&pid=S1025-02552010000400008](http://scielo.sld.cu/scielo.php?script=sci_arttext&pid=S1025-02552010000400008)
- 10- Ortiz Roa C, Medina Barragán J. Variaciones anatómicas de la arteria renal y sus implicaciones en la práctica clínica y quirúrgica. Rev Morfolia [Internet]. 2009 [citado 14 Jun 2014]; 3(3). Disponible en: <http://www.revistas.unal.edu.co/index/morfologia/article/23305>
- 11- Kumar S, Neyaz Z, Gupta A. The utility of 64 channel multidetector CT angiography for evaluating the renal vascular anatomy and possible variations: a pictorial essay. Korean J Radiol. 2010; 11(3): 346-54. Citado en PubMed; PMID: 20461189.
- 12- Keith Moore L. Embriología Clínica. 8va ed. Rio de Janeiro: Editorial Elsevier; 2008.
- 13- Chávez M, Centeno G, Cesín S, Antonetti C. Consideraciones anatómicas de las arterias polares renales. Rev Argent Radiol [Internet]. 2009 [citado 14 Jun 2014]; 73(1). Disponible en: [http://rard.org.ar/numeros/2009\\_1/2\\_vascular.pdf](http://rard.org.ar/numeros/2009_1/2_vascular.pdf)
- 14- Ashraf H, Hussain I, Siddiqui AA, Ibrahim MN, Khan MU. The outcome of living related kidney transplantation with multiple renal arteries. Saudi J Kidney Dis Transpl. 2013; 24(3):615-9. Citado en PubMed; PMID: 23640649.
- 15- Chedid M, Muthu C, Nyberg S, Lesnick T, Kremer W, Prieto M, et al. Living donor kidney transplantation using laparoscopically procured multiple renal artery kidneys and right kidneys. J Am Coll Surg. 2013; 217(1):144-52. Citado en PubMed; PMID: 23791283.
- 16-Krishnaveni C, Roopa K. A right ectopic kidney with bilateral multiple anomalies of the renal vasculature. A case report. J Clin Diag Res. 2013; 7(1): 150-3. Citado en PubMed; PMID: 23450664.
- 17- Panagouli E, Lolis E, Venieratos D. Bilateral origin of the testicular arteries from the lower polar accessory renal arteries. Int J Morphol [Internet]. 2012 [citado 14 Jun 2014]; 30(4):1316-20. Disponible en: <http://www.scielo.cl/pdf/ijmorphol/v30n4/art10.pdf>
- 18- Cruzat C, Olave E. Irrigación Renal: multiplicidad de arterias. Int J Morphol [Internet]. 2013 [citado 31 Mar 2014]; 31(3):911-4. Disponible en: [http://www.scielo.cl/scielo.php?script=sci\\_arttext&pid=S071795022013000300022&lng=es](http://www.scielo.cl/scielo.php?script=sci_arttext&pid=S071795022013000300022&lng=es)



Recibido: 28 de agosto de 2014.  
Aprobado: 19 de septiembre de 2014.

*Vilma de la Caridad Méndez López*. Hospital Clínico Quirúrgico Provincial "Celia Sánchez Manduley". Carretera a Campechuela Km 1. Manzanillo, Granma. Cuba.  
Correo electrónico: pcasado@grannet.grm.sld.cu

### **CÓMO CITAR ESTE ARTÍCULO**

Méndez López VC, Casado Méndez PR, López Labrada R, Ferrer Magadán CE, Trevín Fernández G, Méndez Jiménez O. Variantes anatómicas de las arterias polares del riñón. Rev Méd Electrón [Internet]. 2014 Oct [citado: fecha de acceso];36 Supl 1. Disponible en:  
<http://www.revmatanzas.sld.cu/revista%20medica/ano%202014/supl1%202014/tema05.htm>