

Melanosis coli: diagnóstico endoscópico. Reporte de caso

Melanosis coli: endoscopic diagnosis. Case report

Dra. Mariuska Morales Díaz, Dra. Sahilí Corrales Alonso, Dra. Teresa Haza Medina, Dr. Pedro Miguel Laúd Martínez, Dr. Félix Manuel Ponce

Hospital Universitario Clínico Quirúrgico Comandante Faustino Pérez. Hernández. Matanzas, Cuba.

RESUMEN

La melanosis coli consiste en una pigmentación negruzca de la mucosa del intestino grueso, producida por absorción de productos aromáticos, por uso excesivo de laxantes derivados del antraceno. Se presentó el primer caso de melanosis coli diagnosticado en los últimos 30 años de trabajo, en el departamento de Gastroenterología del Hospital Faustino Pérez, de Matanzas. Se trata de un paciente con antecedentes de estreñimiento crónico, al cual se le diagnostica esta entidad por estudio videoendoscópico del colon, corroborándose por estudio histológico, concluyéndose que esta entidad constituye una condición inocua que no traduce manifestaciones clínicas. Casi siempre, aparece de forma accidental en pacientes a los que se les realiza estudios endoscópicos del tracto digestivo inferior y con historia de abuso de laxantes. Para evitarla se recomienda régimen higiénico dietético adecuado, consumo de alimentos ricos en fibras, ejercicios físicos sistemáticos y proscribiendo el uso de laxantes derivados de las antroquinonas. Por tanto, es de gran importancia para Gastroenterólogos estar conscientes de su existencia. A pesar, de que no esté dilucidada todavía la importancia clínica de esta entidad.

Palabras clave: melanosis, hiperpigmentación, antroquinonas.

ABSTRACT

The Melanosis coli consist in a blackish pigmentation of the large intestine mucosa, produced for the absorption of aromatic products due to the excessive usage of anthracene-derived laxatives. We present the first case of Melanosis coli diagnosed in the Gastroenterology Department of the Hospital "Faustino Perez", of Matanzas in the last 30 years. It is the case of a patient with antecedents of chronic constipation, to whom the disease is diagnosed as a result of a colon videoendoscopic study, corroborated by histological study, concluding that this disease is an innocuous condition without clinical manifestations. It almost always appears in an accidental way, in patients to whom endoscopic studies of the low digestive tract are carried out, and having a history of laxatives abuse. To avoid it, an adequate hygiene-epidemiologic regime, rich-in-fibers food consumption, systemic physical training and the proscription of anthraquinone-derived laxatives are need. It is very importance for the gastroenterologists to be conscious of the existence of this entity, although its clinical importance is not elucidated yet.

Key words: melanosis, hyper-pigmentation, anthraquinone.

INTRODUCCIÓN

La melanosis coli, es una entidad reportada, por primera vez por Cruveilhier en 1829, que consiste en una pigmentación café negruzca de la mucosa del intestino grueso producida por absorción de productos aromáticos, por uso excesivo de laxantes derivados del antraceno (Cáscara Sagrada, Aloe, Senna y Fragula). El pigmento es un derivado de la antraquinona y está unido a proteínas degradadas, tiene propiedades tintoriales e histoquímicas distintas de la melanina. Se acumula en el citoplasma de macrófagos de la lámina propia de la mucosa intestinal. Las antraquinonas son derivados complejos del Acetil-Co A y están contenidos por numerosas plantas.^(1,2)

Aquellas moléculas que poseen radicales-OH en posición 1 y 8 son las que tienen propiedades laxantes. Típicamente se desarrolla en los 4 meses siguientes a la toma de estos y desaparece, aproximadamente en el mismo plazo al suprimirlos.^(2,3)

El colon, en la endoscopia, aparece de color parduzco con folículos linfoides visibles entre áreas más pálidas. La melanosis coli puede presentarse en forma microscópica, como un depósito de pigmento en los macrófagos de la lámina propia, o microscópicamente en el recto-sigma (lo más frecuente) o afectando todo el colon.⁽⁴⁾ La entidad en sí es asintomática y constituye un hallazgo incidental en la endoscopia o en la histología de estos pacientes.^(5,6,7)

El efecto laxativo de los derivados de las antraquinonas, se realiza a través de la inhibición de la absorción de agua y electrolitos en el intestino grueso, lo que aumenta el volumen y la presión de los contenidos intestinales. Esto estimula la motilidad del colon resultando en contracciones propulsivas. Además, la estimulación de la secreción de cloruro activo aumenta el contenido de agua y

electrolitos del intestino. Estos cambios en el transporte activo de electrolitos son dependientes del calcio en la superficie serosa.⁽⁸⁾

La acción laxativa es parcialmente la vía de estimulación de la secreción de electrolitos y fluido colónico, y esta secreción es mediada por estimulación de la formación endógena de prostaglandina E2. Estos productos son emolientes, producen disolución de los residuos grasos con el agua intestinal, las heces se ablandan y se eliminan con facilidad. Los laxantes de este grupo deben ser ingeridos durante períodos breves, usualmente no más de una semana. Su uso por períodos prolongados produce fenómenos de abuso. El uso crónico lleva a una deficiencia de vitaminas liposolubles, favoreciendo la enfermedad.^(2,4,9)

A continuación, se presenta el primer caso de melanosis coli diagnosticado en los últimos 30 años, en el departamento de gastroenterología del Hospital Universitario Clínico Quirúrgico Faustino Pérez, de Matanzas.

PRESENTACIÓN DEL CASO

Paciente F.DS.C, de 77 años de edad, sexo masculino, con antecedentes de historia de estreñimiento crónico, que acude a consulta de gastroenterología del Hospital Faustino Pérez, de Matanzas, refiriendo que en los últimos meses ha empeorado, no respondiendo al uso de laxantes habituales, acompañándose, además de dolor abdominal y malestar general.

El paciente consumía una dieta rica en fibras, y tomaba en forma habitual cáscara sagrada como laxante, desde hacía más de 5 años.

Al examen físico presentaba discreta distensión abdominal, doloroso ligeramente a la palpación profunda en fosa iliaca derecha, sin visceromegalias, siendo el resto del examen de características normales.

Se realizan los siguientes exámenes de laboratorio.

Ultrasonido abdominal: Sin alteraciones.

Sangre Oculta en heces fecales: Negativo.

Se realiza Videocolonoscopia en la que se informa: coloración marrón- oscura, atigrada de la mucosa del colon ascendente y descendente (figuras 1 y 2), resto del colon de color y aspecto normal, concluyéndose como una Melanosis coli, que es corroborada por estudio histológico.

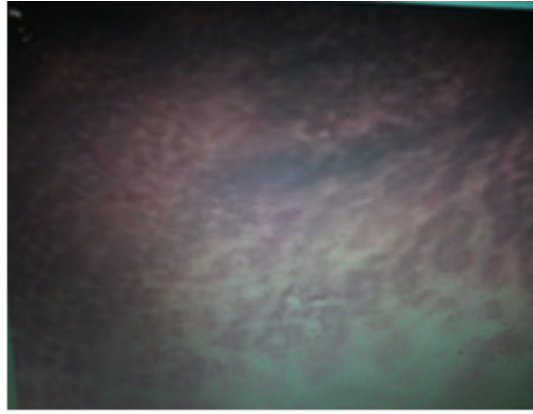

Fig. 1. Pigmentación marrón-oscura, atigrada del colon.

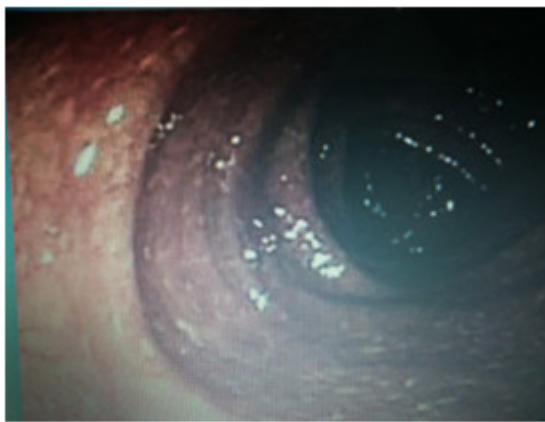


Fig. 2. Pigmentación marrón-oscura del colon descendente y transverso.

Biopsia No 2440 del 12 de septiembre del 2013 que reporta incremento suprafisiológico del componente linfoides con hiperpigmentación de la lámina propia de las células intestinales, compatible con una melanosis. No se muestra imagen de la histología ya que por dificultad de materiales en el departamento no se pudo recuperar la lámina.

DISCUSIÓN

La melanosis coli es una enfermedad poco frecuente pero constituye, probablemente el cambio de pigmentación más observado en la mucosa del tracto gastrointestinal. Es considerada una lesión benigna porque no se ha demostrado asociación con el cáncer colorrectal.^(10,11)

Se presenta como una coloración anormal marrón-negrucza localizada en colon; en ocasiones, se extiende a lo largo de todo el colon, incluyendo el apéndice, el ciego y la porción distal del íleon. Su color es más intenso en el ciego y colon ascendente en comparación con la porción distal del mismo, dichas variaciones están relacionadas con el acúmulo de células linfoides en la lámina propia del intestino, las variaciones en la concentración de los agentes lesivos (como laxantes o sus derivados) o la diferente absorción a lo largo de la longitud del colon.⁽¹⁻⁷⁾

En el país y en la provincia, no existen reportes de otros casos, se presentó el primer paciente diagnosticado en un período de 30 años de trabajo, en el departamento de gastroenterología del Hospital Faustino Pérez, de Matanzas, mientras que en estudios realizados en otros países confirman una mayor incidencia.⁽¹²⁻¹⁵⁾

En el paciente estudiado se observó una mucosa con coloración marrón-oscura, atigrada en colon transversal y descendente (figuras 1 y 2), mientras que un estudio realizado en el 2007 informa la misma coloración pero solo en regiones específicas de la mucosa del colon como la flexura hepática y la flexura esplénica;⁽¹⁰⁾ otros autores en un estudio realizado en el 2011, observan una coloración café-negruzca en toda la extensión de la mucosa del intestino grueso y con la misma intensidad.⁽¹¹⁾ Estudios más recientes observan este cambio de coloración en la mucosa del colon recto-sigmoide.⁽¹⁴⁾ Otros términos, también utilizados en la literatura, para describir la mucosa serían; "rojo carmelitoso", "achocolatado" o "aterciopelado".⁽¹²⁾

La melanosis coli es, a menudo, detectada en el estudio de pacientes con estreñimiento de larga data, junto a una historia de uso crónico de laxantes antraquinónicos (incluyendo cáscara sagrada, sen, áloe, y el ruibarbo) y puede desaparecer también a los pocos meses si se discontinúa el uso del laxante. Los pigmentos presentes en los macrófagos de la lámina propia, que dan la coloración característica; son gránulos de lipofuscina procedentes de la fagocitosis de cuerpos apoptóticos.^(2,3,11,13)

La apoptosis es una forma distintiva de muerte celular que se caracteriza por la contracción del citoplasma, la marginación de la cromatina en masas bien definidas contigua a la envoltura nuclear y la fragmentación celular para producir cuerpos apoptóticos cerrados por membrana celular, que son rápidamente fagocitados por las células adyacentes. Mecanismo que es responsable de la pérdida celular que ocurre en condiciones fisiológicas, puede también ser inducido por estímulos patológicos, incluyendo ciertos productos químicos y toxinas como las antraquinonas.

Las mismas inducen una "oleada" transitoria de apoptosis a nivel del colon, debido a que ocasionan alteraciones en la irrigación de ciertas organelas en forma irreversible, que lleva a la formación de gránulos de lipofuscina. Estos son fagocitados por los macrófagos, los que luego migran hacia el intersticio dando la coloración típica de la entidad.⁽⁸⁾

Es posible, que esta afectación relativamente selectiva de la mucosa del colon puede reflejar las diferencias cualitativas o cuantitativas en la flora microbiana del colon (en contraposición a la pequeña afectación a nivel de intestino), o a diferencias estructurales en las células que varíen la respuesta a los catárticos de tipo de la antraquinona, siendo responsables de la regionalización de los depósitos de pigmento lipofuscina.⁽¹⁶⁾

Estudios realizados, en el 2013, encuentran en los pacientes estudiados asociación de este cambio de coloración de la mucosa del colon con patologías como los pólipos adenomatosos y la enfermedad celíaca pero concluyen que ni el uso crónico de laxantes antraquinónicos ni aún, la presencia de melanosis aumentan el riesgo de padecer adenomas o carcinoma de colon.^(15,17)

REFERENCIAS BIBLIOGRÁFICAS

- 1- Wexner SD, Bartolo DCC, editores. Estreñimiento. Etiología, diagnóstico y tratamiento. Barcelona: EdikaMed; 1996.
- 2- Müller Lissner SA. Adverse effects of laxatives: fact and fiction. *Pharmacology* [Internet]. 1993 [citado 23 Ene 2015]; 47:138-45. Disponible en: <http://www.karger.com/Article/Abstract/139853>
- 3- Freeman HJ. Melanosis in the small and large intestine. *World J Gastroenterol* 2008;14(27): 4296-99. Citado en PubMed; PMID: PMC2731179.
- 4- Chuaqui B, González JS. Alteraciones de los pigmentos: Manual de patología general. Chile: Universidad católica de Chile; 2006.
- 5- Coyne JD. Melanosis coli in hyperplastic polyps and adenomas. *International J Surgical Pathology* [Internet]. 2013 [citado 23 Ene 2015]; 21(3):261-3. Disponible en: <http://ijs.sagepub.com/content/early/2012/11/30/106689691246821>
- 6- Wang T, Chen ZW, Streutker CJ. Melanosis coli sparing adenomatous polyps: novel findings using cleaved caspase-3 immunohistochemistry. *Histopathology* [Internet]. 2013 [citado 23 Ene 2015]; 62(5):819-21. Disponible en: <http://onlinelibrary.wiley.com/doi/10.1111/his.12072/full>
- 7- Chen JY, Pan F, Zhang T, Xia J, Li Yan J. Experimental study on the molecular mechanism of anthraquinone cathartics in inducing melanosis coli. *Chinese J Integrative Medicine* [Internet]. 2011 [citado 23 Ene 2015]; 17(7):525-30. Disponible en: <http://link.springer.com/article/10.1007/s11655-011-0786-z#page-1>
- 8- Mellouki I, Meyiz H. Melanosis coli: a rarity in digestive endoscopy. *Pan Afr Med J* [Internet]. 2013 [citado 23 Ene 2015]; 16:86. Disponible en: <http://www.ncbi.nlm.nih.gov/pmc/articles/PMC3976655/pdf/PAMJ-16-86.pdf>
- 9- Chaudhary BN, Sharma H, Nadeem M, Niayesh MH. Ischemic colitis or melanosis coli: a case report. *World J Emerg Surg*. 2007; 2:25. Citado en PubMed; PMID: PMC2077330.
- 10- Serra J, Pino CM. Melanosis Coli secundaria al abuso de laxantes del antraceno. Presentación de un caso clínico-endoscópico [Internet]; 2011 [citado 23 Ene 2015]. Disponible en: <http://medicaldiagnostic.blogspot.com/2011/05/melanosis-coli-secundaria-al-abuso-de.html>
- 11- Kew ST, Chakravarthi S. Melanosis coli. *N Engl J Med* [Internet]. 2013 [citado 23 Ene 2015]; 368(24): 2303. Disponible en: <http://www.nejm.org/doi/full/10.1056/NEJMicm1204882>
- 12- Chuan Wang Z, Gao J, Ming Zi S, Yang M, Du P, Cui L. Aberrant expression of sonic hedgehog pathway in colon cancer and melanosis coli. *Journal Of Digestive Diseases* [Internet]. 2013 [citado 23 Ene 2015]; 14(8): 417-24. Disponible en: <http://onlinelibrary.wiley.com/doi/10.1111/1751-2980.12060/full>

13- Loveday RL, Hughes MA, Lovel JA, Duthie GS. Melanosis coli in the absence of anthranoid laxative use harbouring adenoma. *Colorectal Disease* [Internet]. 2013 [citado 23 Ene 2015]; 15(8): 1044-5. Disponible en: <http://onlinelibrary.wiley.com/doi/10.1111/codi.12254/abstract>

14- Kunkel J, Schmidt S, Loddenkemper C, Zeitz M, Schulzke JD. Chronic diarrhea and melanosis coli caused by wellness drink. *International Journal Of Colorectal Disease* [Internet]. 2009 [citado 23 Ene 2015]; 24(5):595-6. Disponible en: <http://link.springer.com/article/10.1007/s00384-008-0625-7>

15- Kew ST, Chakravarthi S. Images in clinical medicine: Melanosis coli. *N Engl J Med* [Internet]. 2013 [citado 23 Ene 2015]; 368(24):2303. Disponible en: <http://www.nejm.org/doi/pdf/10.1056/NEJMicm1204882>

16- Coyne JD. Melanosis coli can involve adenomatous polyps. *Histopathology* [Internet]. 2014 [citado 23 Ene 2015]; 64(2):311-2. Disponible en: <http://onlinelibrary.wiley.com/doi/10.1111/his.12245/abstract>

17- Martín Lagos Maldonado A, del Moral Martínez M, Berenguer Guirado R, Casado Caballero FJ. Enfermedad celiaca y melanosis coli: una asociación inusual. *Revista andaluza de patología digestiva* [Internet]. 2013 [citado 23 Ene 2015]; 36(6):446-7. Disponible en: <http://www.sapd.es/revista/rapd.php?capitulo=502>

Recibido: 18 de marzo del 2015.

Aceptado: 20 de abril del 2015.

Dra. Mariuska Morales Díaz. Hospital Universitario Clínico Quirúrgico Comandante Faustino Pérez. Hernández. Carretera Central km 101 Matanzas, Cuba. Correo electrónico: sahili.mtz@infomed.sld.cu

CÓMO CITAR ESTE ARTÍCULO

Morales Díaz M, Corrales Alonso S, Haza Medina T, Laúd Martínez PM, Ponce FM. Melanosis coli: diagnóstico endoscópico. Reporte de caso. *Rev Méd Electrón* [Internet]. 2015 Nov-Dic [citado: fecha de acceso]; 37(6). Disponible en: <http://www.revmedicaelectronica.sld.cu/index.php/rme/article/view/2880/1375>