

# Enfermedad de Paget. Una forma especial de cáncer mamario.

HOSPITAL UNIVERSITARIO CLÍNICO-QUIRÚRGICO "DR. MARIO MUÑOZ  
MONROY" COLÓN.

Enfermedad de Paget. Una forma especial de cáncer mamario  
Paget disease. A special type of breast cancer.

## AUTORES:

Dr. José Ma. González Ortega(1)  
Dr. Mario Michel Gómez Hernández(2)  
Dra. Zoraida López Cuevas( 2)  
Dr. Mario M. Morales Wong( 2 )  
Dr. Rolando González Folch (3)

(1) Especialista de 2do Grado en Cirugía General. Profesor Asistente. Miembro Numerario de la Sociedad Cubana de Cirugía.

(2) Especialista de 1er Grado en Cirugía General. Miembro Numerario de la Sociedad Cubana de Cirugía.

(3) Especialista de 1er Grado en Cirugía General. Profesor Instructor. Miembro Numerario de la Sociedad Cubana de Cirugía.

## RESUMEN

La Enfermedad de Paget de la mama constituye una forma especial de cáncer mamario manifestándose como una dermatitis eczematosa y/o ulcerativa del complejo areola-pezones siendo muchas veces tratada "medicamente" al pasarse por alto su origen neoplásico. Realizamos un estudio lineal y retrospectivo de 5 pacientes que ingresaron consecutivamente en el servicio de cirugía general del Hospital Universitario "Dr. Mario Muñoz Monroy" de Colón Provincia de Matanzas con el diagnóstico de Enfermedad de Paget de la mama, en el período comprendido entre enero de 1974 a diciembre de 2002, nuestro propósito fundamental fue el estudio de algunas variables relacionadas con el manejo de esta patología en nuestro medio además de hacer una revisión exhaustiva de la literatura. Se comprobó que la incidencia de la Enfermedad de Paget fue del 1,03% entre 485 enfermas tratadas por cáncer de mama en dicho período, la edad promedio fue de 60 años, las pacientes con una masa palpable (60%) tuvieron una mayor incidencia de carcinoma ductal invasivo, ganglios linfáticos positivos y un promedio de supervivencia pobre para pacientes con dicha enfermedad. El tratamiento conservador de la mama resultó una alternativa factible para pacientes con dicha enfermedad y una extensión limitada del carcinoma mamario, mientras que para las pacientes con tumor adyacente, la mastectomía radical modificada con vaciamiento axilar constituyó el manejo más adecuado. Debe alertarse de tener siempre en cuenta el diagnóstico de Enfermedad de Paget en lesiones dermatológicas de la unidad areola-pezones para poder ofrecer el tratamiento adecuado en etapas tempranas y garantizar mejor sobrevida.

## DESCRIPTORES (DeCS):

ENFERMEDAD DE PAGET MAMARIA/cirugía  
NEOPLASMAS DE LA MAMA/cirugía  
HUMANO  
FEMENINO

## INTRODUCCIÓN

Fue Velpeau quien primero describió las características clínicas de la Enfermedad de Paget (E.P) hace ya más de un siglo (1856) sin embargo, años después Sir James Paget en 1874 la relata con más exactitud y constata que la lesión en el pezón estaba relacionada al cáncer mamario subyacente (1) quedando su apellido vinculado con esta enfermedad. Su incidencia se reporta en el rango del 1 al 4 por cada 100000 mujeres tal y como lo reportan los autores (2-4). La histogénesis de la enfermedad de la mama continúa siendo debatida y es importante cuando se consideran opciones de tratamiento. La teoría epidermicotrópica es la más defendida en la actualidad, sugiere que las células de Paget pertenecen a un carcinoma ductal que ha emigrado de un parénquima mamario subyacente a la epidermis del pezón (5-7). La expresión similar de marcadores moleculares como c-erb B-2, ciclín D y Ki-67 tanto en las células de Paget como en las del carcinoma subyacente apoyan la teoría de que la E.P es el resultado de la diseminación intradérmica de un carcinoma ductal (8). Se plantea la teoría de la transformación in situ , que ha sido propuesta para explicar el desarrollo de este desorden en pacientes en quienes no se ha encontrado un carcinoma mamario subyacente o cuando hay un carcinoma anatómicamente distante del complejo areola pezón. Las células de Paget se cree según esta teoría que se originan como células malignas de la epidermis del pezón independientemente de cualquier otro proceso patológico dentro del parénquima mamario (9) , histológicamente estas son grandes redondas u ovals de protoplasma grueso, citoplasma claro con núcleos grandes y nucléolos con mitosis abundante además son fuertemente inmunoreactivas con citokeratina - 7 (Fotos No. 1 y 2).

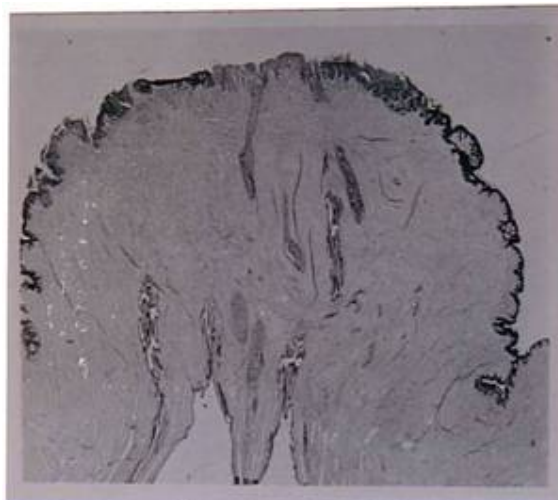


Foto No.1 -Una microfotografía del pezón que demuestra conductos galactóforos con cambios extensos característicos de la E.P en la epidermis .




Foto No. 2 -Una vista ampliada de la epidermis del pezón que demuestra infiltración extensa por células de Paget.

La E.P se presenta después de los 45 ó 50 años y la duración de los síntomas es de unos 3 años. Casi siempre la primera manifestación se observa en el pezón precediendo a la aparición definitiva del tumor en la mama .Hay dos formas clínicas: La eczematosa y la ulcerativa (Foto No. 3 ).

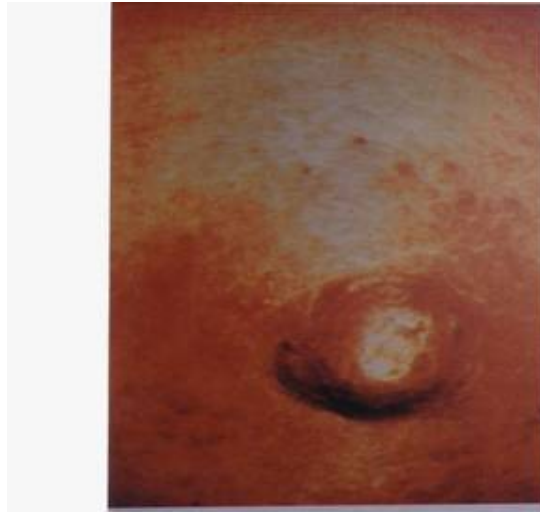

Foto No. 3 -Ulceración del pezón. Una biopsia de la lesión demostró células de Paget en la dermis.

La forma eczematosa recuerda una dermatitis benigna del pezón y no siempre está asociada con una masa, resultando frecuente que sea tratada por largos períodos como una lesión benigna a base de pomadas. En esta variedad puede asociarse el prurito y el escozor (3,10). El diagnóstico correcto solo se puede hacer por el examen histológico. (11)

La lesión de la E.P es generalmente unilateral y el grado de ulceración puede variar desde una lesión focal a la ulceración completa del pezón. Se ha descrito en la

literatura la E.P bilateral asociada con carcinoma lobular in situ (12). También hay publicaciones que reportan la E.P en el hombre. (13,14)

Los estudios mamográficos, aunque no siempre positivos deben ser realizados en todos los casos en que se sospeche la enfermedad, a fin de registrar si existe un tumor subyacente. Entre los hallazgos que pueden ser vistos en la mamografía se encuentran, el engrosamiento de la piel, la retracción del pezón, micro calcificaciones subareolares y la presencia de una o varias masas (3,13). Sin embargo una mamografía negativa no debe alterar el curso del diagnóstico si existe evidente sospecha clínica. En la confirmación de la enfermedad también tiene importancia la realización de un frotis de la superficie ulcerada.

En la E.P del pezón sin una masa asociada un número significativo de los casos pueden no tener un cáncer de mama subyacente y el tratamiento con una mastectomía pudiera resultar excesiva. Por otra parte en muchos pacientes con E.P se encontrará que tienen un tumor subyacente, que pudieran ser omitidos al solo realizar una exéresis local amplia que incluya el complejo areola pezón lo que resultaría un tratamiento insuficiente.

El tratamiento conservador de la mama brinda altos índices de supervivencia libre de enfermedad además de un adecuado control local, lo que justifica la realización de este proceder (16). Los resultados con el manejo conservador de la mama sugieren un lugar para la radioterapia en el tratamiento de la E.P limitada al pezón. (17)

En aquellos casos con E.P de la mama y un tumor subyacente se tratará de acuerdo con el TNM del tumor que pudiera ser una mastectomía total con vaciamiento axilar seguida de radioterapia postoperatoria y hormonoterapia.

En este trabajo hacemos una revisión de la literatura sobre el tema además nos proponemos precisar el manejo de esta patología en nuestro medio.

## **MATERIAL Y MÉTODO**

Se realizó un estudio lineal y retrospectivo de las enfermas que ingresaron consecutivamente en el servicio de cirugía general del Hospital Universitario "Dr. Mario Muñoz Monroy" de Colón Provincia de Matanzas con el diagnóstico de Enfermedad de Paget de la mama, en el período comprendido entre enero de 1974 a diciembre de 2002, se encontraron cinco pacientes femeninas con la confirmación clínica y anatomopatológica de Enfermedad de Paget que fueron tomadas de un universo de 485 mujeres que ingresaron por cáncer mamario en dicho intervalo de tiempo. Los datos fueron tomados de las historias clínicas y de los informes de anatomía patológica con los que conformamos las siguientes variables de estudio: edad, forma clínica de presentación, presencia o no de tumor subyacente, tipo de tratamiento quirúrgico empleado y evolución en consulta externa con un mínimo de un año de postoperatorio, clasificando el seguimiento en vivo con o sin metástasis y fallecido con o sin metástasis. Se realiza además una revisión de la literatura mundial que aborda el tema. El procesamiento de la información se realizó mediante una Microcomputadora Pentium IV, utilizando los programas Microsoft Access y Microsoft Word del Paquete Microsoft Office XP en un ambiente de Windows XP. Los resultados se presentan en tablas para su mejor comprensión, usando el método estadístico porcentual.

## RESULTADOS

De un total de 485 mujeres operadas por cáncer mamario durante el período en estudio de 29 años, encontramos a 5 con E.P lo que representa una incidencia global del 1,03% (5 pacientes/485). El promedio de edad fue de 60 años (Tabla# 1)

Tabla # 1 : "Enfermedad de Paget. Distribución por edades. Período1974- 2002" . Hospital Universitario "Dr. Mario Muñoz Monroy" de Colón – Prov. Matanzas.

Grupo de edades	? de pacientes	Por ciento
40-49	1	20%
50-59	1	20%
60-69	1	20%
70-79	2	40%
<b>Total</b>	<b>5</b>	<b>100%</b>

En el 60% de los casos se presentó la E.P en su forma clínica eczematosa, mientras que el 40% restante correspondió al modo clínico ulcerativo. En dos de las pacientes no se palpó tumor subareolar por lo que el tratamiento aplicado fue la cirugía conservadora apoyada con radioterapia a la mama residual. En los otros tres casos existía tumor subyacente por lo que se realizó una mastectomía radical modificada con disección ganglionar comprobándose en todas la presencia de ganglios metastáticos en la axila (Tabla #2).

Tabla #2 : "Enfermedad de Paget de la mama. Formas clínicas – Tumor subyacente – Tratamiento y Seguimiento por paciente. Período 1974- 2002" . Hospital Universitario "Dr. Mario Muñoz Monroy". Colón-Prov. Matanzas .

Paciente	Forma clínica	Tumor subyacente	Tratamiento	Seguimiento Consulta Ext.
EOG	Ulcerativa	No	Conservador	Fallec/Sin Met.
MGG	Eczematosa	Si	Mastectomía	Fallec/Con Met.
ZPA	Eczematosa	Si	Mastectomía	Fallec/Con Met.
OFM	Ulcerativa	Si	Mastectomía	Desconocido(¿)
EDB	Eczematosa	No	Conservador	Viva/Sin Met.

El primero de los casos (EOG) operada a los 60 años de edad (1976), permaneció libre de enfermedad hasta 1992 en que fue operada de un adenocarcinoma primario de cabeza del páncreas, falleciendo a los pocos días, no comprobándose enfermedad metastásica de origen mamario . El segundo caso (MGG) fue diagnosticada a los 43 años de edad de E.P del pezón con metástasis a ganglios linfáticos axilares (2/10). Fallece en octubre de 1984 (5 años y 9 meses de sobrevida) como consecuencia de una enfermedad diseminada de la mama con metástasis hepáticas y pulmonares. El tercer caso (ZPA) operada en 1985 con metástasis ganglionares (3/9). Se realizó una mastectomía radical modificada por ser evaluada como un estadio, es sometida a poliquimioterapia, fallece en abril de 1987 con metástasis hepáticas. El cuarto caso (OFM), se opera a los 70 años de edad (julio de 1993) sin metástasis a ganglios axilares (0/10), clasificada como una etapa I .Se desconoce su estado actual pues está perdida de la consulta de seguimiento y por último en diciembre de 2002 se opera la paciente (EDB) de 74 años de edad que presentaba una lesión eczematosa del pezón sin tumoración subyacente palpable siendo realizada una cirugía preservadora de la mama

acompañada de radioterapia (50 GY), actualmente la paciente ya con más de un año de seguimiento se mantiene asintomática y bajo control.

## DISCUSIÓN

La incidencia de la E P en nuestra serie (1,03%) coincide con la otros autores consultados (2-4) que han informado fluctuaciones entre 1-3%. En nuestro trabajo la edad promedio fue de 60 años, ligeramente superior a la presentada por Dale y col (17) (56 años) .La lesión de la E.P es generalmente unilateral y el grado de lesión del pezón puede variar desde una lesión eczematoide hasta la ulceración completa del pezón tal y como encontramos en otras revisiones. (9,10) En más de la mitad de nuestros casos (60%), se palpó una masa en el tejido subyacente al complejo teloareolar en el momento del examen físico, este índice se asemeja a la serie de Paone (19) del John Hopkins Hospital que por coincidencia estudia un período similar al nuestro (30 años).Se revisaron muestras como las de Palade (4) , Kothari (7) , Sheen (10) ,Yiu (18) y Býker (20) en las cuales se observó un mayor por ciento de casos donde no se palpaba tumoración subyacente asociada, lo que sí es consenso general es que su presencia tiene una mayor incidencia de ganglios linfáticos positivos y un promedio de supervivencia pobre, coincidiendo con nuestra casuística en que de las tres pacientes con tumor subyacente, dos fallecieron con metástasis, por otro lado las dos enfermas que no tenían masa subyacente , su seguimiento ha demostrado ausencia de enfermedad metastásica de estirpe mamario, este comportamiento evolutivo es similar a los reportes mundiales (9,10,16) . Es de señalar que el 60% de los pacientes nos llegó en etapas donde además de las lesiones dermatológicas típicas ya tenían una masa mamaria palpable por lo que debe insistirse en el reconocimiento precoz de las lesiones para poder tratarlas en una etapa que garantice mejor sobrevida. El tratamiento conservador de la mama es una alternativa factible para aquellas pacientes con E.P sin lesión tumoral palpable o con una extensión limitada de carcinoma ductal in situ subyacente. Según la literatura consultada (20,21) continúa siendo la mastectomía radical modificada con vaciamiento ganglionar axilar el tratamiento de elección para las formas más agresivas de E.P, es decir, cuando existe masa subyacente, en nuestra muestra lo aplicamos al 60% de las pacientes. Como en otros tipos histológicos de cáncer mamario el vaciamiento ganglionar axilar en los casos en que está indicado, puede estar supeditado a la presencia del ganglio centinela que en caso de ser negativo dicho vaciamiento no se realizaría.

## REFERENCIAS BIBLIOGRÁFICAS

1. Gonzáles Ortega JM, Cabrera Rojas H. Formas especiales del c áncer mamario de una casuística del hospital Mario Muñoz Monroy. Rev med electrón 1988 ; 6(16): 25-37
2. Lev-Schelonch D, Sperber F, Gat A, Klausner J, Gutman M. Paget's disease of the breast. Harefuah 2003 ; 42(6):433-7
3. Burque ET, Braeuning MP. Paget disease of breast. A pictorial essay. Radiographics 1998 ;18 (6):14- 59-64
4. Palade R, Vasilescu D. Paget's disease of Breast –a special form of breast cancer.Chir (Bucur) 1995; 44(4):21-7
5. Sakorafas GH, Blanchard DK. Paget's Disease of breast : a clinical perspective. Arch surg 2001; 38(6):444-50
6. Jonh H, Osther PJ. An electron microscopic study of clinical Paget's disease of nipple. Arch surg 1995; 103(9):628-34

7. Kothari AS, Beechey-Newman N , Hamed H, Feutinam IS, D'Arrigo C, Hanby AM, Ryde K. Paget disease of nipple: a multifocal manifestation of higher risk disease. *Cancer* 2002; 19(5): 1-7
8. Fu W, Lobocki CA. Molecular markers in Paget disease of breast. *Surg oncol* 2001; 77(3): 171-8
9. Fu W, Mittel VK, Young SC. Paget disease of breast: analysis of 41 patients. *Am j clin oncol* 2001; 24(1):26-32
10. Sheen-Chen SM, Chen HS. Paget disease of breast an easily overlook disease. *J surg oncol* 2001 ;76(4): 261-5
11. Vielh P, Validire P. Paget disease of nipple without clinically and radiologically detectable breast tumor. Histochemical and immunohistochemical study of 44 cases. *Pathol res pract* 1993 ; 189(2):150-5
12. Sahoo S, Green I. Bilateral Paget disease of nipple associated with lobular carcinoma in situ. *Arch pathol lab med* 2002;126(1):90-2
13. Baliut J, Guba T. Paget's cancer of male breast. *Acta chir acad sci hung* 1978;19 (1):87-93
14. Piekarski J, Kubiak R, Jeziorski A. Clinically silent Paget disease of male nipple. *J exp clin cancer res* 2003; 22(3):495-6
15. Pierse LJ, Haffity BG. Paget's disease of breast with radiotherapy. *Cancer* 1997 15; (6):1065-72
16. Bulens P, Varruytsel L. Breast conservative treatment of Paget's disease. *Radiothero oncol* 1991 ;20(1):68
17. Dale PS , Giuliano AE. Nipple-areola preservation during breast conserving. *J exp clin cancer res* 2002 ; 19(2): 309-11
18. Yin JH, Wick MR. Underlying pathology in mammary Paget's disease. *Ann surg oncol* 1997 ;4(4):287-92
19. Paone JF, Baker RR. Pathogenesis and treatment of Paget disease of breast. *Cancer* 1981; 48(3):825-9
20. Byker N, Rutgers EJ. Breast-conserving therapy for Paget disease of nipple: a prospective European Organization for Research and Treatment of cancer study of 61 patients. *Cancer* 2001 ; 91(3): 472-7
21. Marshall JK, Griffit KA, Haffty BG, Solin LJ, Vicini FA. Conservative management of Paget disease of the east with radiotherapy: 10 and 15 year results. *Cancer* 2003 ; 97(9):2142-9

## SUMMARY

The Paget's disease of the breast is one of the special form of breast cancer, its clinical expression is a kind of dermatitis named eczematous and it even has an ulceration in the nipple areole complex, it has been very often referred to medical treatment despite its neoplastic origin. We've made a retrospective and lineal study of 5 patient that were admitted in the General Surgery Service at The teaching hospital "Dr. Mario Muñoz Monroy" located in Columbus, Matanzas Province, from january of 1974 up to december of 2002, both included. The main objective of this research was to study some topics about this disease and were done too an exhaustive review of the literature. We found that the general incidence of Paget disease was of 1.03% between a universe of 485 female patients that were treated by breast cancer during the period of time referred above. The patients with palpable mass had a higher incidence of invasive ductal carcinoma and they had too a high percent of positive axilar nodes and either their survival was poor too. The conservative surgical treatment was a good choice for the patients with well-limited extension of Paget's disease, while for the ones who had an adyacent mass the modified radical mastectomy was the best option. Physicians must keep in their

minds the diagnosis of Paget's disease in all the dermatologic disorders that affect the nipple-areole complex in order to do an early diagnosis and offer them the right treatment in early stages and a better survival rates.