

## Variantes anatómicas de las venas renales

### Anatomical variants of the renal veins

Dra. Vilma de la Caridad Méndez López,<sup>I</sup> Dr. Pedro Rafael Casado Méndez,<sup>I</sup>  
Dr. Héctor Aurelio Méndez López,<sup>II</sup> Dra. Carmen Elena Ferrer Magadán,<sup>III</sup>  
Dra. Gisela Trevín Fernández<sup>III</sup>

<sup>I</sup> Hospital Clínico Quirúrgico Provincial Celia Sánchez Manduley. Granma, Cuba.

<sup>II</sup> Hospital Rural Mariano Pérez Balí. Granma, Cuba.

<sup>III</sup> Facultad de Ciencias Médicas. Granma, Cuba.

---

#### RESUMEN

**Introducción:** el drenaje venoso de los riñones se produce a partir de las venas renales que clásicamente se describen como troncos únicos que drenan en las paredes laterales de la vena cava inferior.

**Objetivo:** determinar las características morfológicas de las venas renales.

**Materiales y métodos:** se realizó un estudio cuantitativo, longitudinal, prospectivo, observacional y descriptivo, en 47 bloques, provenientes de cadáveres sin cirugías arteriovenosas aortorenales, enfermedad aórtica aneurismática, ni malformaciones congénitas renoureterales demostrables, en el Hospital Provincial Clínico Quirúrgico Docente Celia Sánchez Manduley, de Manzanillo, provincia Granma. Los bloques fueron lavados, fijados y disecados por el método macroscópico directo.

**Resultados:** Las venas renales fueron únicas en el 61,70 % (18 bloques) de los bloques, siendo más constantes en el lado izquierdo (87,23 %). El recorrido fue prearterial en el 88,18 % de las venas, siendo este recorrido más frecuente en el lado izquierdo (66,03 %). La unión a la vena cava inferior fue en la cara lateral en el 95,46 % de las venas, siendo esta unión más constante en el lado izquierdo (98,11 %).

**Conclusiones:** las venas renales presentan un patrón de variabilidad anatómica bajo. Las variantes a la norma anatómica fueron más frecuentes en el lado derecho, siendo su conocimiento importante en el planeamiento de la cirugía exéretica y reconstructiva nefrourológica.

**Palabras clave:** venas renales, anatomía, drenaje venoso, variantes anatómicas.

---

## ABSTRACT

**Introduction:** the venous drainage of the kidneys is produced beginning from the renal veins that are classically described as unique trunks draining in the lateral walls of the inferior vena cava. The objective of the research was determining the morphological characteristics of the renal veins.

**Objective:** determining the morphological characteristics of the renal veins.

**Materials and Methods:** a quantitative, longitudinal, prospective, observational and descriptive study was carried out in 47 blocks, coming from dead bodies without aorta-renal arterial-venous surgeries, aortic aneurismal disease nor demonstrable reno-ureteral congenital malformations, in the Teaching Surgical-Clinical Provincial Hospital Celia Sanchez Manduley, of Manzanillo, province of Granma. The blocks were washed, fixed and dissected using the direct macroscopic method.

**Results:** the renal veins were unique in 61.7 % (18 blocks) of the blocks, being more constants in the left side (87.23 %). The course was pre-arterial in 88.18 % of the veins, being this course more frequent in the left side (66.03 %). The union to the inferior vena cava was in the lateral side in 95.46 % of the veins, being this union more constant in the left side (98.11 %).

**Conclusions:** the renal veins have a low pattern of anatomical variability. The variants of the anatomical norm were more frequent in the right side, being its knowledge important in the process of planning the excretic and nephro-urologic reconstructive surgery.

**Key words:** renal veins, anatomy, venous drainage, anatomical variant.

---

## INTRODUCCIÓN

El anatomista holandés Andreas Vesalius (1514-1564) inició el estudio del riñón y su aparato vascular como estructuras anatómicas, pero fue Berenger de Carpio (1470-1530) el pionero en el estudio de la vascularización renal. Siglos más tarde, los trabajos de Joseph Hyrtl en 1882 sobre la segmentación vascular renal fueron confirmados por Max Brödel en 1901.<sup>(1-3)</sup> Fue Gillot y Bergman los que describieron primero las variaciones anatómicas y anomalías congénitas de las venas renales (VR).<sup>(4)</sup>

Al final de la tercera semana de desarrollo embrionario se inicia el proceso de vasculogénesis a partir de células endoteliales diferenciadas. Dicho proceso solo culmina con la configuración de la estructura vascular definitiva. Hacia la quinta semana, se puede diferenciar en el embrión el sistema de venas cardinales y en la séptima, se hace evidente el sistema de venas subcardinales que drenan la mayor parte de la sangre del riñón. El proceso de formación de las VR es complejo, particularmente en el lado izquierdo, ya que el proceso de génesis de la vena renal izquierda involucra la persistencia de la anastomosis subcardinal y la involución de la vena supracardinal de ese lado. Finalmente, la anastomosis de las venas

subcardinales originan la vena renal izquierda, mientras que el segmento renal de la vena cava inferior se origina, directamente, de la vena subcardinal derecha.<sup>(3,5,6)</sup>

Las VR se originan a partir de la unión, en el hilio renal, de tres a cuatro ramos venosos procedentes del riñón. El tronco de la vena renal se dirige medialmente y un poco superior a la arteria homónima para terminar en el lado correspondiente de la vena cava inferior. La localización derecha de la vena cava inferior hace el trayecto de la vena renal izquierda más largo que su homónima contralateral. Finalmente, ambas VR se anastomosan, además, con el sistema de venas ácigos (vena renal derecha) y hemiacigos (vena renal izquierda).<sup>(6-9)</sup>

La norma anatómica de las VR es consignada por varios autores como constante y con poca incidencia de variantes. Dicha norma sistematiza una tendencia a conformar un tronco único y se mencionan VR dobles o triples (supernumerarias), solo en casos aislados. Andrade et al<sup>(4)</sup> coinciden en afirmar que las anomalías en las arterias renales son más frecuentes que en las VR, localizándose estas preferentemente en el lado derecho. Dichas anomalías han cobrado importancia desde que en 1954, en Boston y en París, se realizaran los primeros trasplantes de riñón exitosos. El número y trayecto de las VR son motivos de un replanteamiento de la táctica quirúrgica a emplear en el trasplante renal, cirugía nefrourológica y de la hipertensión portal. Su desconocimiento es motivo de interpretaciones erróneas en los estudios angiográficos.<sup>(10-15)</sup>

Ante la diversidad de procesos patológicos que involucran a las VR, la asignación de un papel más protagónico en la cirugía de trasplante, la escasa descripción de las variantes anatómicas en la literatura y la imprecisión y escasos de los datos morfométricos es que nos planteamos el siguiente problema científico: ¿cuáles son las variantes a la norma anatómica de las VR? El objetivo de la investigación fue determinar el origen, trayecto y sitio de unión de las VR.

## **MATERIALES Y MÉTODOS**

Se realizó un estudio cuantitativo, longitudinal, prospectivo, observacional y descriptivo en 47 bloques provenientes de cadáveres, en el departamento de Anatomía Patológica, del Hospital Provincial Clínico Quirúrgico Docente Celia Sánchez Manduley, Manzanillo, Granma. El tiempo del estudio fue de 8 meses, comprendidos de marzo a octubre de 2013. Los bloques fueron lavados, fijados con formalina al 5 % por 30 días y disecados por el método macroscópico directo.

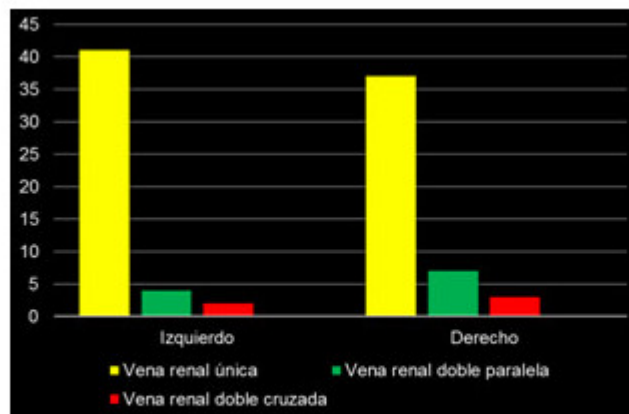Criterio de inclusión. Todo fallecido con autorización de realización de necropsia sin antecedentes, consignado en la historia clínica hospitalaria, de cirugías arteriovenosas aortorenales, enfermedad aórtica aneurismática ni malformaciones congénitas renoureterales.

Cada bloque fue disecado minuciosamente, cuidando no dañar el sistema arteriovenoso de cada riñón, desde su emergencia en el hilio renal hasta su entrada en la vena cava inferior. Se usó el método de disección macroscópico directo. Cada bloque fue descrito según la norma anatómica de París como consenso de expertos rector en la nomenclatura de las estructuras anatómicas humanas. Se describió el número de VR, trayecto, relación con la arteria renal y sitio de continuidad con la vena cava inferior según lado del cuerpo, constituyendo estas las variables del estudio. Los datos fueron recolectados en una ficha contentiva de las variables estudiadas y estas fueron vaciadas en una base de datos en el sistema Excel en

computadora Pentium IV. Se utilizaron los números absolutos y el método porcentual.

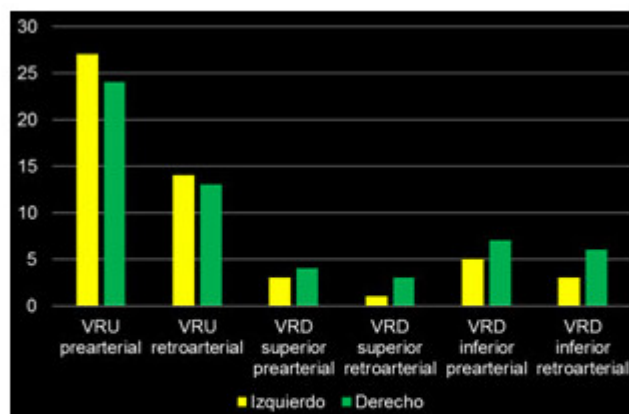
## RESULTADOS

De 47 bloques estudiados, el 61,70 % pertenecía al sexo masculino (29 bloques) con una edad promedio de 51,2 años. Las VR fueron únicas en el 68,08 % de los bloques estudiados (32), siendo más constantes en el lado izquierdo en 41 venas (87,23 %). (Gráf. 1)



**Gráf. 1.** Distribución de las venas renales según número.

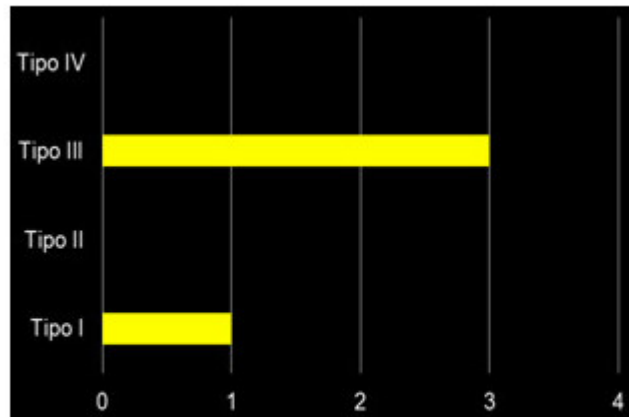
El recorrido en su origen fue prearterial en el 88,18 % del total de venas, siendo este recorrido más frecuente en el lado izquierdo, con el 66,03 % del total de VR de localización izquierda. (Gráf. 2)



VRU: Vena renal única. VRD: Vena renal doble.

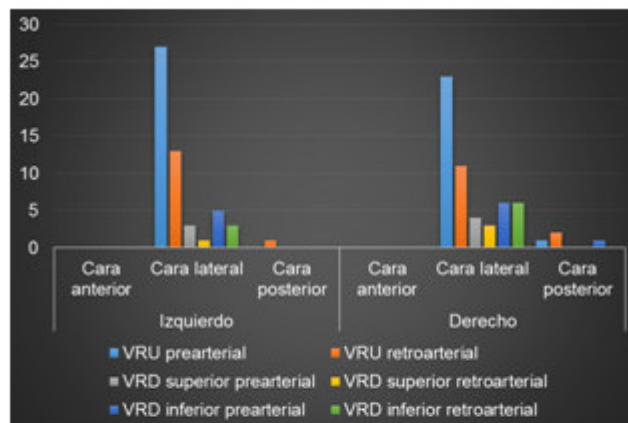
**Gráf. 2.** Distribución de las venas renales según recorrido en su origen.

El recorrido consignado como de tipo III en la clasificación de Karaman y Nam de la vena renal izquierda, en sus variantes a la norma anatómica, fue el más frecuente. (Gráf. 3)



**Gráf. 3.** Distribución de las venas renales izquierdas.

La unión a la vena cava inferior fue a través de la cara lateral en el 95,46 % del total de venas, siendo esta unión más constante en el lado izquierdo, con el 98,11 % del conjunto de venas en esa localización. (Gráf. 4)



VRU: Vena renal única. VRD: Vena renal doble.

**Gráf. 4.** Distribución según sitio de unión a la vena cava inferior.

## DISCUSIÓN

Moore<sup>(15)</sup> especifica que el 25 % de las personas presentan variantes anatómicas de las VR en cuanto a número y posición. Se precisa por algunos autores una mayor incidencia de variantes en el lado derecho. Las anomalías de disposición de las VR, generalmente ignoradas y no referenciadas, representan situaciones poco frecuentes que involucran mayoritariamente a la vena renal izquierda,<sup>(12)</sup> cuya sintomatología es vaga, observándose hematuria microscópica, varicocele y dolor en el flanco izquierdo;<sup>(13)</sup> siendo su hallazgo incidental.<sup>(12)</sup> Muchos retos en la cirugía de trasplante renal son resultado de las variantes anatómicas, como las arterias renales múltiples, que suceden en 12-30 % de los riñones que se han de trasplantar. La vasculatura renal compleja sigue siendo un problema que puede afectar el pronóstico del trasplante.<sup>(3,7,14)</sup>

De un total de 47 bloques examinados, se encontraron VR únicas en 32 de ellos (68,08 %). Este patrón fue más constante en el lado izquierdo, donde el 87,23 % de las venas fueron únicas. Las variantes, a la norma anatómica, fueron las venas dobles paralelas o cruzadas, siendo esta última variación la menos frecuente al presentarse en el 5,94 % de los bloques examinados. Autores como Batista Hernández et al<sup>(10)</sup> encontraron en 50 bloques examinados, que el 86 % de las VR derechas tenían un patrón único, siendo en las izquierdas de un 98 %. Estos autores hallaron un 4 % de incidencia de VR dobles cruzadas y paralelas, y en el 2 % de los bloques hallaron VR cruzadas.

El recorrido de las VR fue predominantemente prearterial al constatarse en el 66,03 % y 61,4 % de las VR izquierdas y derechas respectivamente. Batista Hernández, et al<sup>(10)</sup> encontraron que el trayecto de la vena renal derecha única, en su inicio, fue retroarterial (54 %) y el 32 % tuvo un trayecto prearterial, mientras que en lado izquierdo la vena renal única tuvo un trayecto retroarterial en el 52 % y prearterial en el 46 % de los bloques examinados. Inzunza, et al<sup>(12)</sup> reconoce que la disposición retroaórtica de la vena renal izquierda es una variación anatómica rara, detectada en alrededor del 2 % de la población.

Las anomalías de las VR, particularmente la izquierda, fueron clasificadas por Karaman et al<sup>(15)</sup> y asumida por Nam, et al<sup>(13)</sup> en cuatro tipos, siendo el tipo III o circunaórtico (la vena renal, a la salida del hilio, presenta dos ramas que rodean a la parte abdominal de la aorta para desembocar separadamente en la vena cava inferior al nivel de la vena renal derecha) el más frecuente con hasta un 16 % de incidencia, siendo en el presente estudio de 5,66 %. Esto se corresponde con la persistencia de las anastomosis de las venas supracardinal y subcardinal; vasos que van a rodear a la parte abdominal de la aorta.<sup>(12)</sup> Autores como Sousa-Rodrigues, et al<sup>(16)</sup> e Inzunza, et al<sup>(12)</sup> coinciden en consignar este tipo de anomalía como "collar venoso renal".

La incidencia del collar venoso renal es variable y su importancia ha sido reconocida siendo los procedimientos imaginológicos, como la resonancia magnética nuclear y la angiografía, cada vez más usados en evaluaciones preoperatorias de la región y muchos centros utilizan estas técnicas para investigar previamente a los donadores vivos para trasplante renal y evaluación de aneurismas de la aorta abdominal.<sup>(15-19)</sup> Babaian & Johnson citado por Sousa-Rodrigues, et al<sup>(16)</sup> han llamado la atención sobre el reconocimiento de la vena renal retroaórtica como causante de extensas disecciones quirúrgica en casos de linfadenectomía, realizada como procedimiento en el carcinoma testicular. Agregado a ello, cuando se realiza disección en el canal interaórtico y espacios paraaórticos, este vaso puede ser confundido como una vena lumbar o como una variante de la vena espermática y ser ligada o lesionada.

La mayoría de los autores coinciden en afirmar la tendencia a destacar un patrón común constante de tronco único, aunque se reportan variantes de número con elevada frecuencia y cambios de trayecto sobre todo en el lado izquierdo. Independientemente de esto la vena renal tiene una dirección posteroanterior y latero medial en su trayecto, para colocarse por delante de la arteria homónima antes de su terminación.<sup>(2,7-9,16)</sup>

Las VR representan el afluente más importante que recibe la vena cava inferior, desembocando normalmente en ángulo recto en esta última vena, situación que se verifica a nivel del segundo espacio lumbar. La vena renal izquierda es tres veces más larga que la vena derecha, y discurre generalmente por delante de la aorta para drenar en la vena cava inferior. Característicamente, la vena renal izquierda recibe como colaterales principales a las venas adrenal y gonadal.<sup>(7,8,12,17,18)</sup>

La unión a la vena cava inferior nunca fue por su cara anterior y solo el 1,88 % de las VR izquierdas y el 7,02 % de las VR derechas lo hicieron en la cara posterior. Batista Hernández, *et al*<sup>(10)</sup> encontraron un 2 % de terminación de las VR en la cara anterior y posterior, respectivamente, en la vena cava inferior. Estos autores concluyen que independientemente de su forma de presentación, las VR desembocan en la cara lateral de la vena cava inferior a modo de terminación.

Las anomalías de las VR fueron más frecuentes en el lado derecho habiendo diferencias de criterios entre los distintos autores.<sup>(2,7,8,11,12,14)</sup> Andrade, *et al*,<sup>(4)</sup> Sousa-Rodrigues, *et al*<sup>(16)</sup> y otros<sup>(7,8,12)</sup> coinciden con los resultados obtenidos al confirmar una mayor incidencia de anomalías de las VR en el lado derecho. Se concluye que las VR presentan variantes a la norma anatómica de rara presencia y que tienen su mayor frecuencia de aparición en el lado derecho. Las venas dobles con recorrido prearterial fueron las variantes más encontradas. El conocimiento de estas variantes es imprescindible en el planeamiento de la cirugía excretora y reconstructiva nefrourológica.

## REFERENCIAS BIBLIOGRÁFICAS

1- Falcón Diéguez Y, Batista Turrulles YA. Norma anatómica de las arterias renales y sus ramas segmentarias en el hombre adulto. Rev Electrónica Zoilo Marinello [Internet]. 2011 [citado 11 May 2015]; 36(5). Disponible en:

<http://www.ltu.sld.cu/revistam/modules.php?name=News&file=article&sid=281>

2- Skandalakis JE, McClusky DA, editores. Skandalakis' Surgical Anatomy. Cap. 23. Washington: McGraw-Hill; 2006.

3- Méndez López VC, Casado Méndez PR, López Labrada R, et al. Variantes anatómicas de las arterias polares del riñón. Rev Méd Electrón [Internet]. 2014 Oct [citado 29 Oct 2014]; 36(Supl1): 720-728. Disponible en:

<http://www.revmatanzas.sld.cu/revista%20medica/ano%202014/supl1%202014/tema05.htm>

4- Andrade FM, Rocha RP, Pereira HM, et al. A Rare Variation of the Retro-Aortic Left Renal Vein with Anastomotic Afluent from Inferior Mesenteric Vein. Int J Morphol [Internet]. 2005 [citado 19 Nov 2014]; 23(1):5-8. Disponible en:

[http://www.scielo.cl/scielo.php?script=sci\\_arttext&pid=S0717-95022005000100001&lng=es](http://www.scielo.cl/scielo.php?script=sci_arttext&pid=S0717-95022005000100001&lng=es)

5- Valdés Valdés A. Embriología humana. La Habana: Editorial Ciencias Médicas; 2010.

6- Ferrer Caserri E. Morfofisiología del sistema urinario. En: Sagué Larrea JL. Urología. La Habana: Editorial Ciencias Médicas; 2012. p. 1-27.

7- Rouviere H, Delmas A. Anatomía humana: descriptiva, topográfica y funcional. 11na ed. T. II. Barcelona: Masson; 2005.

8- Testut L, Latarjet A. Anatomía Humana. T. IV. 9na. ed. Barcelona: Editorial Salvat; 1971.

- 9- Krishnaveni C, Roopa K. A right ectopic kidney with bilateral multiple anomalies of the renal vasculature. A case report. *J Clin Diag Res.* 2013;7(1):150-153. Citado en PubMed; PMID: 23450664.
- 10- Batista Hernández IL, García Barrios C, Hernández Cuan C. Patrón común y variantes anatómicas de la vena renal. *AMC [Internet].* 2010 Ago [citado 3 Ago 2015];14(4). Disponible en: [http://scielo.sld.cu/scielo.php?script=sci\\_arttext&pid=S1025-02552010000400008&lng=es](http://scielo.sld.cu/scielo.php?script=sci_arttext&pid=S1025-02552010000400008&lng=es)
- 11- Karaman B, Koplay M, Ozturk E, et al. Retroaortic left renal vein: multidetector computed tomography angiography findings and its clinical importance. *Acta Radiol.* 2007; 48:355-60. Citado en PubMed; PMID: 17453511.
- 12- Inzunza HO, Inzunza AM, Salgado AG. Recurrent retroaortic left renal vein: Report of an uncommon anomaly. *Int J Morphol [Internet].* 2011 Jun [citado 9 Dic 2014];29(2):339-43. Disponible en: [http://www.scielo.cl/scielo.php?script=sci\\_arttext&pid=S0717-95022011000200005&lng=es](http://www.scielo.cl/scielo.php?script=sci_arttext&pid=S0717-95022011000200005&lng=es)
- 13- Nam JK, Park SW, Lee S, Chung M. The Clinical significance of a retroaortic left renal vein. *Korean J Urol.* 2010;51(4):276-80. Citado en PubMed; PMID: 20428432.
- 14- Martínez Mier G, López Mendoza O, Méndez López MT, et al. Resultados del trasplante renal con arterias renales múltiples en Veracruz, México. *Nefrología (Madr) [Internet].* 2012 [citado 11 May 2015];32(6). Disponible en: [http://scielo.isciii.es/scielo.php?script=sci\\_arttext&pid=S0211-69952012000800025&lng=es](http://scielo.isciii.es/scielo.php?script=sci_arttext&pid=S0211-69952012000800025&lng=es)
- 15- Moore Keith L, Dalley AF, Agur MR. *Clinically Oriented Anatomy.* 6ta. ed. Philadelphia: Wolters Kluwer/Lippincott Williams & Wilkins; 2010.
- 16- Sousa-Rodrigues CF, Alcântara FS, Rocha AC, et al. Persistencia del Collar Venoso Renal. *Int J Morphol [Internet].* 2013 Jun [citado 1 Dic 2014];31(2). Disponible en: [http://www.scielo.cl/scielo.php?script=sci\\_arttext&pid=S0717-95022013000200023&lng=es](http://www.scielo.cl/scielo.php?script=sci_arttext&pid=S0717-95022013000200023&lng=es)
- 17- Ashraf H, Hussain I, Siddiqui AA, Ibrahim MN, Khan MU. The outcome of living related kidney transplantation with multiple renal arteries. *Saudi J Kidney Dis Transpl.* 2013;24(3):615-9. Citado en PubMed; PMID: 23640649.
- 18- Cruzat C, Olave E. Irrigación renal: multiplicidad de arterias. *Int J Morphol [Internet].* 2013 [citado 31 Ago 2015];31(3):911-4. Disponible en: [http://www.scielo.cl/scielo.php?script=sci\\_arttext&pid=S0717-95022013000300022](http://www.scielo.cl/scielo.php?script=sci_arttext&pid=S0717-95022013000300022)
- 19- Türkvatan A, Özdemir M, Cumhuri T, Ölçer T. Multidetector CT angiography of renal vasculature: Normal anatomy and variants. *Eur Radiol.* 2009;19(1):236-44. Citado en PubMed; PMID: 18665365.



Recibido: 18 de septiembre de 2015.  
Aceptado: 5 de septiembre de 2016.

*Vilma de la Caridad Méndez López*. Hospital Clínico Quirúrgico Provincial Celia Sánchez Manduley. Ave. Camilo Cienfuegos Km 1, vía Campechuela. Granma, Cuba. Correo electrónico: [pcasado@grannet.grm.sld.cu](mailto:pcasado@grannet.grm.sld.cu)

#### **CÓMO CITAR ESTE ARTÍCULO**

Méndez López VC, Casado Méndez PR, Méndez López HA, Ferrer Magadán CE, Trevín Fernández G. Variantes anatómicas de las venas renales. Rev Méd Electrón [Internet]. 2016 Nov-Dic [citado: fecha de acceso]; 38(6). Disponible en: <http://www.revmedicaelectronica.sld.cu/index.php/rme/article/view/1620/3208>