

## **Transposición bilateral de caninos superiores. Presentación de un caso clínico**

### **Bilateral transposition of upper canines. Presentation of a clinical case**

**Dra. Meylin Bouza Vera,<sup>I</sup> MSc. Santa Lázara Ibáñez Piedra,<sup>I</sup> Dr. Lester Miguel Pérez Carmona,<sup>II</sup> Dra. Marianelys Delgado González <sup>II</sup>**

<sup>I</sup> Filial Universitaria Gabriela Arias. Matanzas, Cuba.

<sup>II</sup> Policlínico Comunitario Docente Marcos Martí. Matanzas, Cuba.

---

#### **RESUMEN**

La transposición dental es una alteración de la posición de dos o más dientes en el arco dentario. Su etiología, aún desconocida, se asocia entre otros factores, a la herencia, al trauma dentario y a la persistencia del diente deciduo. El diente donde más se observa es en el canino superior, transposicionado con el primer premolar. Puede ser unilateral o bilateral, y completa o parcial. Esta anomalía puede provocar diversas complicaciones de la estética y la función del aparato estomatognático; por lo que requiere de diagnóstico precoz y en muchas ocasiones, de un enfoque multidisciplinario que permita la evaluación individual de cada caso para su correcto tratamiento. Se presentó un caso clínico de transposición bilateral de caninos superiores, en un paciente con antecedentes de traumatismo dentario no tratado, se tornó complejo su tratamiento debido a las características individuales del paciente.

**Palabras clave:** transposición dentaria; anomalía dentaria.

---

#### **ABSTRACT**

The dental transposition is an alteration of the position of two or more teeth in the dental arch. Its etiology, still unknown, is associated to heritage, dental trauma and the persistence of the deciduous tooth, among other factors. The tooth where it is observed the most is the upper canine, transposed with the first pre molar. It may be unilateral or bilateral, and complete or partial. This anomaly could cause

different complications of the stomatognathic system esthetics and function; therefore, the precocious diagnosis and, in many cases, a multidisciplinary approach are needed to allow the individual evaluation of each case for its correct treatment. It was presented a clinical case of upper canine bilateral transposition in a patient with antecedents of non-treated dental trauma. The treatment became complex due to the patient's individual characteristics.

**Key words:** dental transposition, dental anomaly.

---

## INTRODUCCIÓN

La transposición dental es una alteración reportada inicialmente en el siglo XIX. Su terminología ha cambiado a lo largo del tiempo. Se define como la alteración de la posición en la erupción donde se da el intercambio de posición de dos dientes adyacentes, especialmente de sus raíces, el desarrollo o erupción de un diente, en la posición ocupada normalmente por un diente no adyacente.<sup>(1,2,3)</sup>

La etiología de la transposición dental, es hasta ahora desconocida, sin embargo, la transposición de los gérmenes dentarios en estadios tempranos de formación, la migración de los gérmenes durante la erupción, la herencia, dientes deciduos retenidos y el trauma dental, han sido, entre otros, propuestos como posibles factores etiológicos.<sup>(4)</sup>

Algunos autores la han clasificado como completa, cuando involucra tanto las coronas como las raíces de los dientes e incompleta, cuando involucra solo las coronas.<sup>(5)</sup> En la transposición completa, ambos, las coronas y las estructuras radiculares de los dientes involucrados se encuentran paralelos en su posición. En la transposición incompleta también llamada parcial o pseudotransportación, las coronas pueden estar en transposición, mientras los ápices radiculares permanecen en su posición normal.

La erupción ectópica es una categoría amplia de algún tipo de anomalía, en la cual el diente presenta un patrón de erupción anormal en su posición. Por lo tanto, la transposición dental debe ser considerada una subdivisión de la erupción ectópica, siendo la condición extrema en esta categoría, la cual es causa de un cambio en la secuencia de erupción de los dientes permanentes.<sup>(6)</sup>

La transposición dental se encuentra con más frecuencia en mujeres que en hombres, aunque hay estudios que muestran igual prevalencia en hombres que en mujeres, y otros exponen que se observa más en los hombres.<sup>(7)</sup> Afecta la dentición permanente tanto unilateral como bilateralmente. La forma unilateral es más frecuente que la bilateral, en una proporción 12:1, la dominancia del fenómeno en el lado izquierdo ha sido la más reportada. Puede presentarse tanto en el maxilar como en la mandíbula, con mayor presencia en el maxilar.<sup>(6,7)</sup>

En la dentición humana el canino superior es el diente con mayor variabilidad en su posición, asociado con más frecuencia al cambio de posición con el primer premolar.<sup>(8-10)</sup>

Entre las complicaciones que más se asocian a esta anomalía se encuentran la maloclusión y la afectación de la estética.

La complejidad para reposicionar el diente a su lugar correspondiente, con técnicas ortodónticas y el riesgo de ocasionar daños a las estructuras de sostén, implica una alta responsabilidad en la labor del estomatólogo.<sup>(2)</sup>

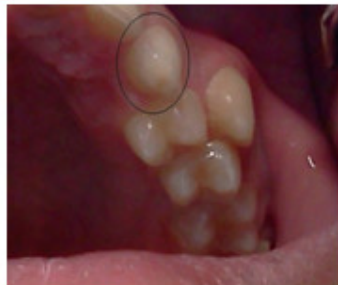Por lo que mantener los dientes en posiciones ectópicas, implementando un tratamiento estético, ha mostrado ser la mejor indicación para estos tipos de casos. Si se decide el tratamiento de ortodoncia se debe evaluar cada caso particularmente, mereciendo un cuidado especial en el diagnóstico y principalmente en el plan de tratamiento.<sup>(2,11)</sup> En algunos pacientes se requiere una combinación de rehabilitación bucal y ortodoncia.<sup>(12)</sup>

## PRESENTACIÓN DEL CASO

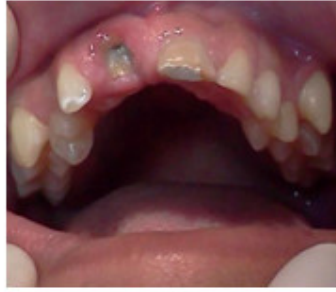Paciente masculino de 13 años de edad, raza mestiza, que acude a la consulta estomatológica del Policlínico José A. Echeverría, municipio Cárdenas, preocupado por su salud bucal y estética.

Al realizar la anamnesis refiere que sufrió un traumatismo dental, hace aproximadamente 6 años, en el momento de la consulta no había recibido tratamiento alguno. La mamá presenta transposición de canino superior derecho con el primer premolar.

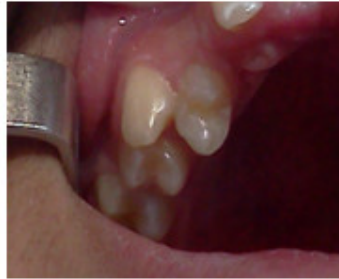Al examen clínico bucal se observó presencia del 63 (Fig. 1), resto radicular del 11, fractura complicada del 21 (Fig. 2); transposición del diente 13 con el 14, que se ubica rotado (Fig. 3) y transposición del 23 con el 24. (Fig. 4)



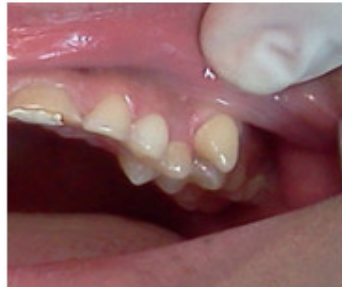**Fig. 1.** Presencia del canino temporal izquierdo.



**Fig. 2.** Resto radicular del 11 y fractura complicada del 21.

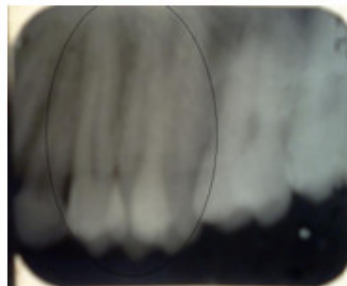


**Fig. 3.** Transposición del diente 13 con 14 y rotación del 14.

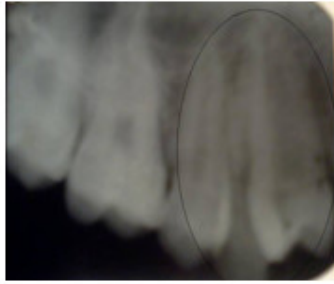


**Fig. 4.** Transposición del diente 23 con 24.

La radiografía periapical de ambas hemiarcadas (Fig. 5 y 6) evidenciaron la presencia de transposición tanto coronaria como radicular.



**Fig. 5.** Radiografía periapical de la hemiarcada superior izquierda.



**Fig. 6.** Radiografía periapical de la hemiarcada superior derecha.

## DISCUSIÓN

Diagnosticar una transposición dental precozmente, es fundamental para su mejor tratamiento y pronóstico, lo cual es posible realizar entre los 6 y 8 años de edad a través de una radiografía panorámica.<sup>(13)</sup>

El estudio de la transposición dental en estudiantes entre 8 y 15 años, matriculados en escuelas de la red pública de la ciudad de João Pessoa, Brasil, realizado por Costa y otros,<sup>(2)</sup> muestra una prevalencia baja de esta anomalía, aproximadamente de 0.32 %, con una mayor frecuencia en la mandíbula, lo que no coincide con la bibliografía consultada. Sin embargo, entre los posibles factores etiológicos encuentran la herencia, retención del diente temporal y el trauma dentario, asociados a otras anomalías como la giroversión, lo cual se corresponde con el caso presentado.

Gallardo,<sup>(14)</sup> en la tesis presentada para optar por el grado académico de magíster en investigación clínica y epidemiológica, evidencia presencia de transposición bilateral en el 18 % de los casos estudiados, mostrándose la mayor aparición entre caninos y primeros premolares maxilares. Los dientes primarios sobre-retenidos son una característica asociada con la transposición de dientes en ese estudio, lo que se ajusta con lo expresado por Papadopoulos, et al.<sup>(15)</sup> los dientes primarios sobre-retenidos podrían ser una característica asociada con la transposición de dientes, ya que ellos a menudo coexisten.

Dos teorías apoyan esta asociación:

- a) La reabsorción retrasada del predecesor primario es una causa de la transposición de dientes, debido a que la cripta dental del sucesor permanente no toma su apropiada posición.
- b) La presencia prolongada de dientes primarios es el resultado antes que la causa de la transposición dentaria, por no estar el sucesor en la ubicación adecuada para reabsorber la raíz del predecesor primario.

En ambos casos, parece existir una asociación basada en la evidencia entre la transposición dentaria y dientes primarios sobre-retenidos.<sup>(15)</sup>

Comúnmente, en la transposición del canino con el primer premolar, el canino se posiciona en dirección mesiovestibular entre el primer y segundo premolar, mientras que el primer premolar está frecuentemente inclinado distalmente en

mesio palatoversión. La persistencia de caninos temporales ocasiona una restricción del espacio en el arco dentario.<sup>(1,2)</sup>

El canino, por ser el último diente en erupcionar, recoge todos los problemas de espacio y es muy frecuente la erupción alta, más allá del límite mucogingival, suele condicionar también el retraso del proceso eruptivo por obligar al diente a cambiar de trayecto y salir a través de una zona ósea muy condensada; esto le atribuye la posibilidad de erupcionar en el sitio correspondiente a un diente vecino.<sup>(16)</sup>

Esta anomalía puede provocar diversos problemas funcionales y estéticos; por estas razones necesita de un correcto diagnóstico para un tratamiento precoz que involucra, generalmente, un abordaje multidisciplinario. El grado de dificultad del tratamiento de las transposiciones dentarias, es considerado alto, se deben tomar en cuenta factores como el patrón facial, la edad, el estadio de erupción y la magnitud de la transposición; por ello se vuelve un gran desafío para especialistas en Estomatología.<sup>(16)</sup>

El plan de tratamiento para el caso clínico presentado se torna complejo, teniendo en cuenta las complicaciones que han aparecido producto al trauma dentario sufrido no tratado. Se sugiere la valoración multidisciplinaria de los especialistas de Ortodoncia, Periodoncia y Prótesis, para decidir el tratamiento más adecuado de la transposición dentaria que presenta el paciente, según las características particulares del caso clínico. Los estomatólogos generales integrales que tratan el caso clínico proponen a esta comisión la exodoncia de resto radicular del 11, 21 y 14, y posteriormente, realizar la rehabilitación con prótesis parcial removible teniendo en cuenta la no existencia de dientes en el sector anterior en condiciones adecuadas para tratamiento ortodóncico.

Se concluye que la transposición dentaria tanto unilateral como bilateral, es una anomalía que se observa con baja frecuencia en la población, fundamentalmente aparece entre canino y primer premolar superior, asociada entre otros factores a la herencia, la retención del diente deciduo y el trauma dentario. El tratamiento de la misma, en muchas ocasiones, se torna complejo y requiere de un enfoque multidisciplinario que permita una adecuada evaluación a cada tipo de transposición, para lograr y mantener una oclusión estable y funcional, y minimizar los daños estéticos y psicológicos que pueda presentar el paciente.

## REFERENCIAS BIBLIOGRÁFICAS

1- Hernández JA, Villavicencio J, Arango MC. Transposición dental: caracterización y anomalías dentales asociadas a una población de Cali, Colombia 1997-2011. Rev Fac Odontol Univ Antioq 2013;24(2):258-266. Citado en LILACS; Id: 683049.

2- Costa LED, Cavalcanti Duarte R, Pontual dos Anjos ML, et al. Transposição Dentária: Estudo de Prevalência em Escolares na Cidade de João Pessoa, PB.. Pesq Bras Odontoped Clin Integr, João Pessoa. 2010;10(1):107-12. Citado en LILACS; Id: 549729.

3- Selvaraj D, Raja J, Prasath S. Interdisciplinary approach for bilateral maxillary canine: First premolar transposition with complex problems in an adult patient. J Pharm Bioall Sci. 2013;5(Sppl 2):190-4. Citado en PubMed; PMID: 23956606.

4- Segura JJ, Hattab F, Ríos V. Maxillary canine transpositions in two brothers and one sister: associated dental anomalies and genetic basis. ASDC J Dent Child. 2002 Jan-Apr; 69(1):54-8. Citado en PubMed; PMID: 12119814.

5- Giacomet F, Araújo MT. Orthodontic correction of a maxillary canine-first premolar transposition. Am J Orthod Dentofacial Orthop. 2009 Jul; 136(1):115-23. Citado en PubMed; PMID: 19577158.

6- Ballesteros GB. Transposición dentaria maxilar, reporte de un caso y revisión de la literatura. Rev Europea de Odontoestomatología[Internet]. 2010[citado 10 sep 2015]; 32: 41. Disponible en: <http://www.redoe.com/ver.php?id=111>

7- Kapoor P. Transposition of bilateral maxillary canine and first premolar. Int J Orthod Milwaukee. 2010; 21(4):37-41. Citado en PubMed; PMID: 21314087.

8- Revelo Pérez LA, Espinosa Morales JG. Transmigración del canino mandibular. Reporte de un caso clínico y revisión de la literatura. Rev ADM[Internet]. 2013[citado 10 sep 2015]; 70(4):p.202-08. Disponible en: <http://eds.b.ebscohost.com/abstract?site=eds&scope=site&jrnl=00010944&AN=90209800&h=wmF4IAWCfsSMvtHKcyeRLHa2yODrIKR7ZnPInVyp8JxmRP%2bo1tPUQa9epXj5W%2bt%2bY%2fyfynsiw6EFRV3k8eF16MQ%3d%3d&crl=c&resultLocal=ErrCrINoResults&resultNs=Ehost&crlhashurl=login.aspx%3fdirect%3dtrue%26profile%3dehost%26scope%3dsite%26authtype%3dcrawler%26jrnl%3d00010944%26AN%3d90209800>

9- Gutiérrez Rojo JF, Jiménez Machain NM, Reyes Maldonado YS. Frecuencia de transposición dental en las clínicas de postgrado de Odontología de la Universidad Autónoma de Nayarit. Rev ADM [Internet]. 2014[citado 10 Sep 2015]; 71(1):16-18. Disponible en: <http://eds.b.ebscohost.com/abstract?site=eds&scope=site&jrnl=00010944&AN=94881018&h=Hz0VfoyzdufOsMon8vMYpqhUuyzTi9FugNHjBep%2bgZ%2beiVW76CfJ%2fNHj6I2dsswW3GVzwueavdhDz8HWgiGBBQ%3d%3d&crl=c&resultLocal=ErrCrINoResults&resultNs=Ehost&crlhashurl=login.aspx%3fdirect%3dtrue%26profile%3dehost%26scope%3dsite%26authtype%3dcrawler%26jrnl%3d00010944%26AN%3d94881018>

10- Gutiérrez Rojo, JF, Jiménez Machain, NM, Reyes Maldonado YS. Frecuencia de transposición dental en las clínicas de postgrado de Odontología de la Universidad Autónoma de Nayarit. Rev ADM[Internet]. 2014[citado 10 de Sep 2015]; 71(1):16-18. Disponible en: <http://eds.a.ebscohost.com/abstract?site=eds&scope=site&jrnl=00010944&AN=94881018&h=Hz0VfoyzdufOsMon8vMYpqhUuyzTi9FugNHjBep%2bgZ%2beiVW76CfJ%2fNHj6I2dsswW3GVzwueavdhDz8HWgiGBBQ%3d%3d&crl=c&resultLocal=ErrCrINoResults&resultNs=Ehost&crlhashurl=login.aspx%3fdirect%3dtrue%26profile%3dehost%26scope%3dsite%26authtype%3dcrawler%26jrnl%3d00010944%26AN%3d94881018>

11- Gorostegui Cortés M, Molina Coral A, Díez-Cascón M, et al. Transposiciones dentarias, opciones de tratamiento: a propósito de casos. Rev Española de Ortodoncia[Internet]. 2009[citado 10 Sep 2015]; 39(2):75-83. Disponible en: <http://europa.sim.ucm.es/compludoc/AA?articuloId=709765>

12- Synodinos PN, Polyzois I. Maxillary canine-first premolar transposition in the permanent dentition: treatment considerations and a case report. J Ir Dent Assoc. 2011 Jan; 56(6):264-7. Citado en PubMed; PMID: 21322365.

13- Miranda CGT, Campelo F, Robles RJJ. Transposición dentaria del canino superior derecho a propósito de 3 casos. Rev Cub Estomat [Internet]. 2011 [citado 10 Sep 2015]; 48(4):389-95. Disponible en:  
[http://scielo.sld.cu/scielo.php?script=sci\\_arttext&pid=S0034-75072011000400010](http://scielo.sld.cu/scielo.php?script=sci_arttext&pid=S0034-75072011000400010)

14- Gallardo Moreno W. Caracterización de la transposición canino–primer premolar maxilar y anomalías dentarias acompañantes. Facultad Piloto De Odontología. 2011. [Tesis en Internet]. Guayaquil: Universidad de Guayaquil; 2012. Disponible en:  
<http://repositorio.ug.edu.ec/bitstream/redug/7457/1/GALLARDOwenceslao.pdf>

15- Papadopoulos MA, Chatzoudi M, Karagiannis V. Assessment of characteristic features and dental anomalies accompanying tooth transposition: A meta-analysis. Am J Orthod Dentofacial Orthop. 2009; 136(3). Citado en PubMed; PMID: 19732652.

16- Iglesias León D, San Roman Santana D, Delis. Fernández RD. Tratamiento multidisciplinario en paciente con transposición dentaria. Presentación de una paciente. Acta Médica del Centro [Internet]. 2014 [citado 10 Sep 2015]; 8(3). Disponible en:  
<http://www.revactamedicacentro.sld.cu/index.php/amc/article/view/162>

Recibido: 10 de diciembre de 2015.

Aceptado: 7 de marzo de 2016.

*Meylin Bouza Vera*. Filial Universitaria Gabriela Arias. Calzada % Sáez y Carrillo. Cárdenas. Matanzas, Cuba. Correo electrónico: [meylin.mtz@infomed.sld.cu](mailto:meylin.mtz@infomed.sld.cu)

## **CÓMO CITAR ESTE ARTÍCULO**

Bouza Vera M, Ibáñez Piedra SL, Pérez Carmona LM, Delgado González M. Transposición bilateral de caninos superiores. Presentación de un caso clínico. Rev Méd Electrón [Internet]. 2016 Mar-Abr [citado: fecha de acceso]; 38(3). Disponible en: <http://www.revmedicaelectronica.sld.cu/index.php/rme/article/view/1667/3038>