

## Hernia de Amyand. Reporte de caso

### Amyand's hernia. Case report

**Dr. Fernando Karel Fonseca Sosa,<sup>I</sup> Dr. Pedro Rafael Casado Méndez,<sup>I</sup> Dr. Rafael Salvador Santos Fonseca,<sup>II</sup> Dr. Reinier Antonio Núñez Siré,<sup>I</sup> Dra. Yaima Susana Rey Vallés,<sup>I</sup> Dr. Elismay Quesada Martínez<sup>I</sup>**

I Hospital Provincial Clínico Quirúrgico Docente Celia Sánchez Manduley. Granma, Cuba.

II Policlínico Universitario Luis Enrique de la Paz Reyna. Granma, Cuba.

---

#### RESUMEN

La incidencia de la hernia de Amyand es muy baja. Siempre es diagnosticada en el transoperatorio, resulta casi imposible de realizar durante el pre-operatorio. Paciente femenina de 75 años de edad, con antecedentes de hernia inguinal derecha recidivante. Comenzó con dolor en epigastrio y en región inguinal derecha, además de náuseas y vómitos. Se identificó cicatriz quirúrgica y aumento de volumen en región inguinal derecha. Se decidió intervenir quirúrgicamente con el diagnóstico clínico de hernia inguinal derecha recidivante encarcelada. Durante el acto operatorio se identificó apendicitis aguda supurada como contenido del saco herniario inguinal. Se procedió a la realización de la apendicetomía y reparación de la hernia, en el mismo tiempo quirúrgico, y colocó la malla de polipropileno. Se aplicó antibióticos de amplio espectro. La paciente evolucionó de forma favorable. La biopsia confirmó el diagnóstico. El siguiente caso se presentó, pues a pesar de ser conocido, su incidencia es muy baja, por lo que existen dificultades para su diagnóstico.

**Palabras claves:** hernia de Amyand, hernia encarcelada, apendicitis aguda.

---

#### ABSTRACT

The incidence of Amyand's hernia is very low. It is always diagnosed in the transoperatory period, being almost impossible during the pre-operatory period. This is

the case of a female patient, aged 75 years, with antecedents of recidivist right inguinal hernia. It began with pain in epigastrium and in the right inguinal region in addition to nausea and vomits. Surgical scar and volume increase in the right inguinal region were identified. It was decided to make a surgery with the clinical diagnosis of incarcerated recidivist right inguinal hernia. During the surgery an acute suppurated appendicitis was identified as the content of the inguinal hernial sac. The appendectomy was carried out and hernia was repaired in the same surgical time; a polypropylene mesh was placed. Broad spectrum antibiotics were applied. The evolution of the patient was satisfactory. The biopsy confirmed the diagnosis. The case was presented because despite of being known, its incidence is very low, so there are difficulties for diagnosing it.

**Key words:** Amyand's hernia, incarcerated hernia, acute appendicitis.

---

## INTRODUCCIÓN

La historia de la hernia es tan antigua como la historia de la humanidad, y ha sido siempre tema de interés de anatomistas, cirujanos e historiadores de la medicina. Es más común en la región inguinal, donde el saco herniario puede incluir el epiplón o el intestino delgado, sin embargo en dicho saco, se puede encontrar contenido inusual.

En libros de textos convencionales y en la enseñanza, el término hernia de Amyand no es muy conocido, y en ocasiones es mal utilizado, probablemente por el desconocimiento y la casi nula inclusión de este epónimo en los textos de cirugía.<sup>(1-4)</sup>

Las hernias pueden aparecer en cualquier localización del cuerpo, pero son más frecuentes en el área abdominal. Una hernia abdominal externa consiste en la salida anormal de uno o más órganos, o de una parte de ellos, a través de orificios congénitos o adquiridos de las capas músculo-fascio-aponeuróticas de la pared abdominal-pélvica.<sup>(2)</sup>

La enfermedad herniaria constituye el grupo de afecciones quirúrgicas que con mayor frecuencia enfrenta el cirujano general. Algunas veces su presentación clínica tiene algunas variantes poco comunes, que ofrecen dificultades diagnósticas como la hernia de Amyand.<sup>(3,4)</sup>

Claudius Amyand (1680-1740), cirujano del St. George's Hospital de Londres. Realizó en 1735 la primera apendicetomía exitosa en un niño de 11 años de edad, con apéndice perforado dentro de un saco herniario inguinal encarcelado; a él corresponde la descripción de la enfermedad.<sup>(4,5)</sup>

La hernia de Amyand es definida y clasificada en cuatro tipos según contenga el saco herniario inguinal un apéndice: no inflamado, inflamado, perforado o un tumor apendicular o masa abdominal concomitante. Se recomienda para su tratamiento la apendicetomía transherniotomía o laparotómica con hernioplastia o herniorrafia, dependiendo de la presencia de inflamación o sepsis abdominal.<sup>(6)</sup>

Se presenta un paciente con diagnóstico de hernia inguinal derecha, recidivante encarcelada. Se interviene quirúrgicamente de forma urgente y diagnóstica finalmente una hernia de Amyand. Se presenta el siguiente caso, pues a pesar de ser conocido, su incidencia es muy baja; por lo que existen dificultades para su diagnóstico.

## PRESENTACIÓN DEL CASO

Paciente femenina de 75 años de edad. HC: 086702, color de la piel blanca, jubilada, procedencia rural. Antecedentes de hipertensión arterial sisto-diastólica, hace 11 años. Mantiene tratamiento higiénico-dietético, además de medicamentos como el captopril (25 mg), 1 tableta cada 12 h; hidroclorotiazida (25 mg), 1 tableta al día. Con antecedentes de ser intervenida quirúrgicamente, de urgencia por hernia inguinal derecha atascada, hace 6 años. Es remitida desde su área de salud con el diagnóstico de hernia inguinal derecha recidivante atascada. En esta ocasión se le realiza herniorrafia inguinal.

### Datos positivos al interrogatorio

Comenzó con dolor en epigastrio que luego se trasladó a región inguinal derecha, desde hacía aproximadamente 12 h. Al inicio de leve intensidad, que con las horas se hacía más intenso y mantenido. Disminuyó con analgésico al recibir la primera asistencia, reapareció cuando cedió el efecto del mismo, se acompañó de náuseas y vómitos. Refirió además, como dato importante al interrogatorio, que no podía "introducir la hernia" que usualmente se le reducía al acostarse.

### Datos positivos al examen físico

Se identificó cicatriz quirúrgica y aumento de volumen en región inguinal derecha de aspecto ovalado y de aproximadamente 8 cm de diámetro, bordes regulares, superficie lisa, consistencia dura, que no protuye con los golpes de tos ni se reduce con la maniobra de taxis, no late, no sopla, no se expande, no es movable y es muy doloroso a la palpación.

Frecuencia cardíaca 105 latidos por minuto.

Abdomen: ruidos hidroaéreos normales, doloroso a la palpación profunda en fosa ilíaca derecha sin signos de reacción peritoneal.

### Complementarios de urgencia

Hemoglobina 124 g/L

Leucograma:  $12,1 \times 10^9/L$

Glicemia: 4,8 mmol/L

Coagulograma mínimo: tiempo de sangrado 2 min, tiempo de coagulación 8 min, coagulo retráctil, plaquetas  $218 \times 10^9/L$

Electrocardiograma: signos de hipertrofia ventricular izquierda.

Rx tórax: índice cardioráxico aumentado.

Rx abdomen simple: no distensión de asas intestinales, no niveles hidroaéreos.

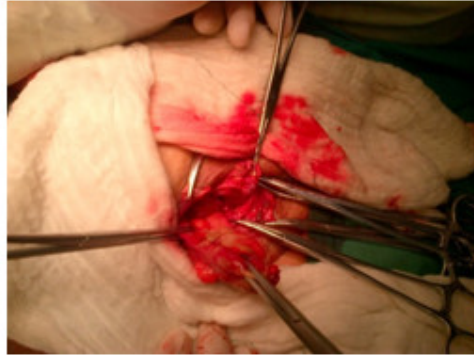
Es intervenida quirúrgicamente con el diagnóstico clínico preoperatorio de hernia inguinal derecha, recidivante, encarcelada.

Transoperatorio: paciente en decúbito supino, anestesia general endotraqueal, asepsia y antisepsia con agua, jabón y alcohol yodado; con paños de campo estériles.

La cicatriz anterior es resecada y se ejecuta inguinotomía. El saco herniario directo se identifica con destrucción total de la pared posterior de la región inguinal, así como sutura no absorbible de cirugía anterior.

Se procede a la apertura del saco herniario y se detecta apendicitis aguda supurada, como contenido del mismo.

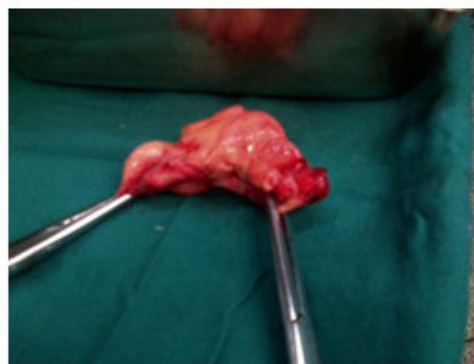Se realiza ligadura de la arteria apendicular con poliéster 0. (Fig.1)



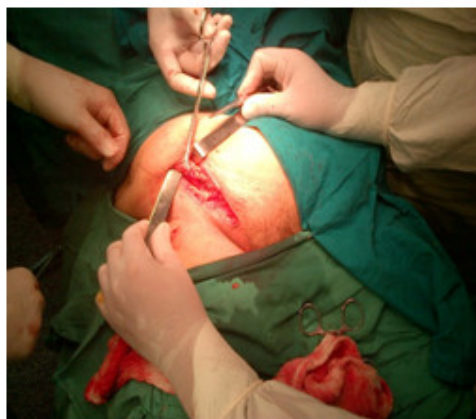
**Fig. 1.** Apéndice cecal inflamado en el saco herniario inguinal.

Se realiza ectomía del órgano. Se aplica proceder de Horsley realizando las siguientes acciones:

- Aplicación de yodo y alcohol al muñón apendicular.
- Secados la cavidad.
- Resecado saco herniario redundante.
- Se cierra peritoneo.
- Reconstrucción de pared posterior con técnica protésica de Lichtenstein, fijando malla quirúrgica de polipropileno con assufil 3/0.
- Cerrado por planos hasta piel. (Fig. 2 y 3)



**Fig. 2.** Apéndice cecal inflamado finalmente extirpado.



**Fig. 3.** Apéndice cecal inflamado en el saco herniario inguinal.

En el posoperatorio se aplica antibioticoterapia gentamicina 160 mg, como monodosis y metronidazol, 500 mg/8 h. La paciente evoluciona satisfactoriamente y egresa a las 72 h de la intervención quirúrgica. La biopsia B-15-3416 informó apendicitis aguda supurada.

## DISCUSIÓN

La probabilidad que tiene una persona durante su vida de presentar una apendicitis aguda, es del 8 %. La ocurrencia de un apéndice asintomático dentro de un saco herniario inguinal, es una entidad rara que responde al 1 %. Pero la incidencia de una apendicitis aguda en un saco herniario inguinal es, incluso, menos común. Tiene aproximadamente un 0,13 %.<sup>(7)</sup>

La ocurrencia de apendicitis aguda en un saco herniario oscila entre 0.008 % y 1 % en la literatura anglosajona.<sup>(6,8)</sup>

López la O<sup>(6)</sup> consultó estudios realizados en 1937, que corroboraron 11 de 8 692 casos con apendicitis (0.13 %), localizados en los sacos herniarios externos. En reportes de otros autores se constató sólo 7 apendicitis agudas en sacos herniarios externos durante 8 años. La edad media fue de 69 años. Otras investigaciones afirman haber hallado el apéndice normal en un 0,51 %, y apendicitis aguda dentro de un saco herniario de la región inguinal, en 0,1 %.<sup>(6-9)</sup>

En 18 casos analizados, Ghafouri y colaboradores<sup>(10)</sup> hallaron que la edad media de individuos afectados era 42 años con un máximo de 89.

La hernia de Amyand generalmente es diagnosticada en el transoperatorio, el diagnóstico pre-operatorio es poco probable. En un estudio de 60 casos, durante 40 años, se diagnosticó un solo caso de este tipo de hernia antes de la cirugía. Acerca de la fisiopatología de esta afección se considera que el crecimiento excesivo bacteriano es el resultado del deterioro en el suministro de sangre, como consecuencia del encarcelamiento y edema; después que el apéndice cecal entra en el saco herniario.<sup>(1,4,9,10)</sup>

Este tipo de hernia se presenta como un aumento de volumen blando en la región inguinal sin hallazgo clínico o radiológico que hace pensar en la obstrucción

gastrointestinal. El leucograma puede ser normal. En las intervenciones quirúrgicas de urgencia el diagnóstico diferencial debe incluir: hernia estrangulada o encarcelada, el epiplocele estrangulado, la hernia de Richter, el tumor testicular, orquitis aguda, adenitis inguinal y epididimitis.<sup>(1,4,10)</sup>

La mayoría de los especialistas creen que la presencia del apéndice normal no requiere tratamiento quirúrgico y debe hacerse el esfuerzo para conservar el apéndice normal. Es muy difícil determinar si la inflamación visceral es un proceso primario o la estrangulación del apéndice, dentro del saco, es responsable de la isquemia y necrosis.

En literatura consultada se describe un algoritmo para el tratamiento quirúrgico de la hernia de Amyand.<sup>(4)</sup> Si se halla un apéndice normal dentro del saco herniario debe manejarse con una hernioplastia sin apendicectomía. Por el contrario, una apendicitis aguda dentro del saco herniario requiere apendicectomía seguida de la reparación herniaria sin prótesis.

Muchos galenos coinciden con este algoritmo. Otros como López La O<sup>(6)</sup> prefieren realizar apendicectomía y reparación protésica en el tratamiento de apendicitis aguda en un saco herniario inguinal. Recomiendan antibióticos de amplio espectro intravenosos durante, al menos, 3-5 días; para prevenir una posible infección de la malla quirúrgica. Adicionalmente a lo anterior, otros consideran pertinente la irrigación del área inguinal con antibióticos de amplio espectro.<sup>(4,8)</sup>

Investigaciones consultadas por Vipul<sup>(11)</sup> sugieren la apendicectomía en caso de un apéndice normal en un saco herniario inguinal izquierdo. En presentación atípica se realiza este proceder para evitar una confusión diagnóstica futura. Se reitera en que se realiza una apendicectomía en un apéndice inflamado, se aplica la hernioplastia e indica antibióticos de amplio espectro. La paciente evoluciona de forma favorable.

## REFERENCIAS BIBLIOGRÁFICAS

- 1- Contreras Ruiz VR, García La Rotta JA, González Avilés JM, et al. Hernia de Amyand del lado izquierdo: revisión de la bibliografía y comunicación de un caso. Rev Esp Med Quir [Internet]. 2008 [citado 22 Nov 2013]; 13(2) Disponible en: <http://www.redalyc.org/articulo.oa?id=47311448008>
- 2- Abraham Arap JF, Mederos Curbelo ON, García Gutiérrez A. Características generales de las hernias abdominales externas. Capítulo 49. En: Temas de Cirugía [Internet]. La Habana: Editorial Ciencias Médicas; 2010 [citado 22 Nov 2013]. 503-13 p. Disponible en: [http://www.bvs.sld.cu/libros\\_texto/temas\\_cirugia2/cap49.pdf](http://www.bvs.sld.cu/libros_texto/temas_cirugia2/cap49.pdf)
- 3- Ramos Rodríguez J, Cruz Rodríguez J, Ramírez León C, et al. Hernia de Amyand. Presentación de un caso. Medisur [Internet]. 2015 [citado 6 Ago 2015]; 13(2): [aprox. 4 p.]. Disponible en: <http://medisur.sld.cu/index.php/medisur/article/view/2857>

- 4- Malangoni M, Rosen M. Hernias. Capítulo 46. En: Sabiston Textbook of Surgery. The Biological Basis of Modern Surgical Practice. 19th ed [Internet]. España: Elsevier; 2013 [citado 6 Ago 2015]. 2617-674 p. Disponible en: [http://www.researchgate.net/profile/John\\_Monson/publication/263140277\\_Sabiston\\_Textbook\\_of\\_Surgery\\_18th\\_ed\\_The\\_Biological\\_Basis\\_of\\_Modern\\_Surgical\\_Practice/links/0fcfd50b4ada7544f9000000.pdf](http://www.researchgate.net/profile/John_Monson/publication/263140277_Sabiston_Textbook_of_Surgery_18th_ed_The_Biological_Basis_of_Modern_Surgical_Practice/links/0fcfd50b4ada7544f9000000.pdf)
- 5- Martínez Valenzuela N, Alfonso Alfonso L, Sosa Martin JG. Hernia de Garengeot. Rev Cub Med Mil [Internet]. 2013 [citado 16 Ago 2015];42(1). Disponible en: [http://scielo.sld.cu/scielo.php?script=sci\\_arttext&pid=S013865572013000100014](http://scielo.sld.cu/scielo.php?script=sci_arttext&pid=S013865572013000100014)
- 6- López La OF. Reporte de un paciente con hernia de Amyand. CCM [Internet]. 2015 [citado 16 Ago 2015];19(1):[aprox. 8 p.]. Disponible en: <http://scielo.sld.cu/pdf/ccm/v19n1/ccm17115.pdf>
- 7- Casado Méndez PR, Vallés Gamboa ME, Corrales Caymari Y, et al. Enfermedades trazadoras del abdomen agudo quirúrgico no traumático. AMC [Internet]. 2014 Jun [citado 5 Ago 2015];18(3):269-82. Disponible en: [http://scielo.sld.cu/scielo.php?script=sci\\_arttext&pid=S1025-02552014000300003&lng=es](http://scielo.sld.cu/scielo.php?script=sci_arttext&pid=S1025-02552014000300003&lng=es)
- 8- Sengul I, Sengul D, Aribas D. An elective detection of an Amyand's hernia with an adhesive caecum to the sac: Report of a rare case. N Am J Med Sci. [Internet]. 2011 [citado 16 Ago 2015];3(8):[aprox. 3 p.]. Disponible en: <http://www.ncbi.nlm.nih.gov/pmc/articles/PMC3234147/>
- 9- Singal R, Gupta S. "Amyand's Hernia" – Pathophysiology, Role of Investigations and Treatment. Maedica (Buchar) [Internet]. 2011 [citado 20 Ago 2015];6(4):[aprox. 7 p.]. Disponible en: <http://www.ncbi.nlm.nih.gov/pmc/articles/PMC3391951/>
- 10- Ghafouri A, Anbara T, Foroutankia R, et al. A rare case report of appendix and cecum in the sac of left inguinal hernia (left Amyand's hernia). Med J Islam Repub Iran [Internet]. 2012 [citado 8 Sep 2015];26(2):[aprox. 2 p.]. Disponible en: <http://www.ncbi.nlm.nih.gov/pmc/articles/PMC3587901/>
- 11- Yagnik VD. Amyand hernia with apendicitis. Clinics and Practice. [Internet]. 2011 [citado 8 sep 2015];1(24):[aprox. 2 p.]. Disponible en: <http://www.ncbi.nlm.nih.gov/pmc/articles/PMC3981237/pdf/cp-2011-2-e24.pdf>

Recibido: 27 de noviembre de 2015.

Aceptado: 9 de diciembre de 2016.

*Fernando Karel Fonseca Sosa.* Hospital Provincial Clínico-Quirúrgico Docente "Celia Sánchez Manduley". Aven. Camilo Cienfuegos y Carretera Campechuela. Manzanillo. Granma, Cuba. Correo electrónico: [yanefernan@grannet.grm.sld.cu](mailto:yanefernan@grannet.grm.sld.cu)

## **CÓMO CITAR ESTE ARTÍCULO**

Fonseca Sosa FK, Casado Méndez PR, Santos Fonseca RS, Núñez Siré RA, Rey Vallés YS, Quesada Martínez E. Hernia de Amyand. Reporte de caso. Rev Méd Electrón [Internet]. 2017 Mar-Abr [citado: fecha de acceso]; 39(2). Disponible en: <http://www.revmedicaelectronica.sld.cu/index.php/rme/article/view/1728/3376>