

Onda de Osborn asociada a hipotermia sin bradicardia presente. A propósito de un caso

Osborn´s wave associated to hypothermia without the presence of bradycardia. A propos of a case

Dra. Irelis González López,^I Est.Enrique Marcos Sierra Benítez,^{II} Est. Mairiannys Quianella León Pérez,^{II} Lic. Adelaida García Amable,^{II} Dra. Sheyla Nilda Mederos Carrillo,^I Lic. Tahynin López Rodríguez^I

^I Hospital Docente Territorial Dr. Mario Muñoz Monroy. Colón, Matanzas.

^{II} Filial Universitaria de Ciencias Médicas Dr. Eusebio Hernández Pérez. Colón, Matanzas.

RESUMEN

La onda J de Osborn es una deflexión que se inscribe en el electrocardiograma (ECG) entre el complejo QRS y el inicio del segmento ST. La onda J tiene una alta sensibilidad y especificidad en la hipotermia, aunque no es patognomónica. Se han descrito casos en la hemorragia subaracnoidea, la hipercalcemia, la isquemia cardíaca aguda y la hipotermia severa. Se presenta el caso de un paciente masculino, alcohólico, encontrado en situación de bajo nivel de conciencia por sobredosificación de alcohol, que desarrolló un cuadro de hipotermia con la presencia de una onda de Osborn en el electrocardiograma sin bradicardia asociada.

Palabras clave: Onda J de Osborn, hipotermia.

ABSTRACT

The Osborn´s J wave is a deflection inscribed in the electrocardiogram (ECG) between the QRS complex and the beginning of the ST segment. The J wave shows a high sensibility and specificity in the hypothermia, although it is not patognomonic. Cases have been described in subarachnoid hemorrhage,

hypercalcemia, acute cardiac ischemia and severe hypothermia. The case of an alcoholic, male patient is presented. He was found in a situation of a low awareness level due to alcohol overdoses, and developed hypothermia with the presence of an Osborn's wave in the electrocardiogram without associated bradycardia.

Key words: Osborn's J wave, hypothermia.

INTRODUCCIÓN

La onda J de Osborn es una deflexión que se inscribe en el electrocardiograma (ECG) entre el complejo QRS y el inicio del segmento ST. La onda J tiene una alta sensibilidad y especificidad en la hipotermia, aunque no es patognomónica. Se han descrito casos en la hemorragia subaracnoidea, la hipercalcemia y la isquemia cardíaca aguda.^(1,2)

En 1996 dan a conocer un estudio en el que dilucidan las bases iónicas y celulares de la onda J. Investigaciones más contemporáneas a cargo también de dichos autores, aportan datos adicionales sobre la relevancia clínica de dicha onda.⁽³⁾

Antzelevitch y Yan⁽²⁾ consideran que los síndromes de la onda J pueden ser heredados o adquiridos. Entre los primeros se encuentran: el síndrome de repolarización precoz (SRP) tipo 1 (el patrón de repolarización se localiza en derivación lateral); el tipo 2 (el patrón de repolarización se localiza en derivación inferior o inferolateral); tipo 3 (el patrón de repolarización es global); y el tipo 4 (SBr). Dentro de los adquiridos se encuentran: los asociados con taquicardia ventricular mediada por isquemia y los asociados con fibrilación ventricular mediada por hipotermia.

La evidencia disponible hasta la actualidad indica que la onda J, mediada por la corriente transitoria de salida de potasio (Ito), constituye un marcador electrocardiográfico de varios síndromes clínicos con características clínicas y eléctricas similares, con una plataforma arritmica común, relacionada con la amplificación de las corrientes Ito e incluyen el síndrome de repolarización precoz (SRP), la fibrilación ventricular idiopática (FVI), la muerte súbita nocturna inexplicable (MSNI) y el SBr.^(3,4)

Cuando comienza la activación desde el endocardio y se difunde transmuralmente hacia el epicardio, una onda J distinguible coincide con la muesca del potencial de acción epicárdico como puede observarse en el ECG. Por el contrario, si la activación comienza desde el epicardio y se traslada hacia el endocardio, la onda J desaparece del ECG, porque se encuentra oculta por el complejo QRS. En consecuencia los factores que influyen la cinética Ito y la secuencia de activación ventricular pueden modificar la onda J en el ECG.

Por ejemplo, la aceleración de la frecuencia cardíaca reduce el canal Ito como consecuencia de su recuperación lenta de la inactivación, lo que resulta en una disminución de la magnitud de la onda J. Esta propiedad de la onda J es especialmente útil para distinguirla de la parte terminal del complejo QRS con muesca. Puesto que un QRS con muesca es consecuencia de una activación

ventricular alterada y un aumento en la frecuencia cardíaca puede amplificar su magnitud terminal. En forma similar, algunos bloqueadores del canal de sodio que poseen inhibición Ito adicional, como la quinidina o la disopiramida, reducen la magnitud de la onda J y normalizan el supradesnivel del segmento ST.^(5,6)

PRESENTACIÓN DEL CASO

Se trata de un paciente masculino de 65 años de edad, entre cuyos antecedentes patológicos personales destacó la hipertensión arterial de 15 años de evolución, con inestabilidad en su tratamiento y el padecer una hepatopatía crónica asociada a la ingestión de alcohol habitual.

Fue encontrado inconsciente en la calle siendo trasladado al Servicio de Urgencias del Hospital Dr. Mario Muñoz Monroy, y atendido por un equipo médico de emergencias que objetivó estado de coma y signos de intoxicación etílica.

Conducta tomada con el paciente.

Se trasladó a la Unidad de Cuidados Intensivos(UCI) del Hospital, donde se aseguró la permeabilidad de la vía aérea, se le aplicó oxigenoterapia, se le canalizó vía venosa con catéter de 16G, se le administró Tiamina (Vit B1) 100 mg, vía intramuscular, así como glucosa 0.25 g/kg en bolo iv lento. Se mantuvo el control de la frecuencia cardíaca, monitorización cardiológica, pulsioximetría, respiración, tensión arterial y temperatura.

En la exploración física, realizada a su llegada a la UCI, destacó únicamente la existencia de taquipnea con 28 respiraciones por minutos, así como temperatura rectal de 33° C.

Entre las pruebas complementarias realizadas se observó la existencia de leucocitosis con 16.500 leucocitos sin desviación izquierda, e hipoxemia en la gasometría arterial realizada con el paciente respirando oxígeno a través de una mascarilla de Venturi. (PH: 7,31; pCO₂: 32; pO₂: 70; SatO₂: 91%). El resto de analíticas realizadas incluyendo el ionograma fueron rigurosamente normales.

Se le realizó un ECG en el que se observó ritmo sinusal, así como una deflexión en el intervalo QRS compatible, en el contexto de la situación de hipotermia, con una onda de Osborn. El paciente recibió oxigenoterapia, antibioterapia empírica endovenosa y recalentamiento progresivo con una manta térmica. Su evolución fue favorable, objetivándose en los ECG realizados de forma seriada a las 4 y 12 horas de su ingreso en UCI la disminución de la inflexión hasta su desaparición.

Se observó un ritmo sinusal, con una frecuencia cardíaca normal así como una deflexión en el intervalo QRS compatible con una onda de Osborn en las derivaciones electrocardiográficas AvF, DIII, V4, V5. (Fig. 1 y 2)

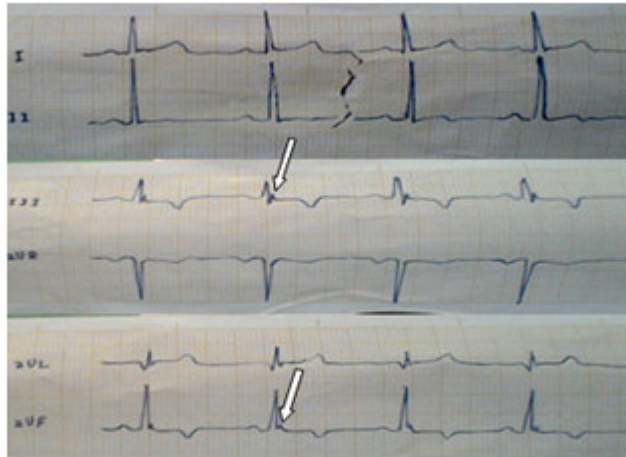


Fig. 1. Electrocardiograma del paciente.

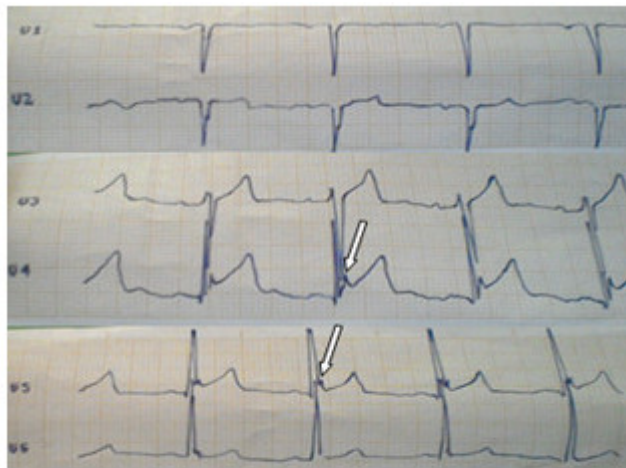


Fig. 2. Electrocardiograma del paciente.

DISCUSIÓN

Las alteraciones electrocardiográficas son manifestaciones prácticamente constantes en el ECG de pacientes enfermos con cuadro de accidentes vasculares encefálicos. Aunque no se conoce con exactitud el mecanismo responsable, se cree que está en relación con la disminución de la conductividad y del automatismo del sistema conducción del corazón, y el aumento del período refractario debido al aumento del tiempo de apertura de los canales rápidos de sodio y los canales lentos del calcio.

La traducción de estos fenómenos al papel del ECG estaría reflejada en bradicardia con prolongación del PR, QRS y QTc, bloqueos auriculoventriculares, fibrilación auricular, fibrilación ventricular e incluso la asistolia.^(7,8)

La aparición de la onda de Osborn se ha asociado a cuadros de hipotermia por debajo de los 34° C. Algunos estudios,⁽⁹⁻¹²⁾ avalan que la presencia y el tamaño de la onda de Osborn están en función de la temperatura corporal, manifestando la magnitud de la misma en sentido inversamente proporcional.

En el caso clínico se evidencia desde el primer momento de monitorización del enfermo el estado de hipotermia, así como la presencia de una deflexión electrocardiográfica compatible con la onda de Osborn.

Sin embargo, no se observó la presencia de bradicardia, ni tampoco alargamiento de los intervalos QRS, ni QTC. Atendiendo a los mecanismos fisiopatológicos parcialmente descritos con anterioridad y a la literatura publicada, parece singular el hecho de que aparezca una onda de Osborn en el ECG, sin encontrarse enmarcada en una bradicardia sinusal, ni hipotermia.

Se encuentra como posible justificación la activación del sistema de conducción cardíaco, debido a la sobredosificación etílica que sufría el enfermo.

REFERENCIAS BIBLIOGRÁFICAS

- 1- Amado Souto L. Hipotermia terapéutica en el síndrome postparada cardíaca: Estudio de un caso [Tesis en Internet]. España: UNIVERSIDAD DE A CORUÑA; 2015 [citado 2015 Nov 25]. Disponible en: http://ruc.udc.es/dspace/bitstream/handle/2183/15324/AmadoSouto_Lucia_TFG_2015.pdf?sequence=2
- 2- Antzelevitch C, Gan-Xin Y. Punto J y Onda J (Onda de Osborn). Heart Rhythm [Internet]. 2010 [citado 20 Nov 2017]; 7:549-58. Disponible en: <file:///D:/Control%20de%20B%C3%BAsqueda/Busquedas/2015/Estudiantes/Enrique/Onda%20Osborn%20o%20Onda%20J/Art%C3%ADculos%20de%20Onda%20J/Punto%20J%20y%20Onda%20J%20%28Onda%20de%20Osborn%29%20--%20Blog%20de%20Cardiolog%C3%ADa.htm>
- 3- Carrillo-Esper R, Carrillo-Córdova DM, Carrillo-Córdova CA, et al. Onda de Osborne secundaria a hipotermia terapéutica. Rev Invest Med Sur Mex [Internet]. 2014 [citado 25 Nov 2015]; 21(2):81-4. Disponible en: <http://revista.medicasur.com.mx/pdf-revista/RMS142-CC01-PROTEGIDO.pdf>
- 4-Health in Code. Síndrome de Onda J [Internet]. A Coruña: Health in Code; 2015 [citado 24 Nov 2015]. Disponible en: <http://www.healthincode.com/servicios/genetica-cardiovascular/paneles/sindrome-de-onda-j>
- 5- Dorantes Sánchez M, Vázquez Cruz A, Castro Hevia J, et al. Onda J transitoria después de reanimación por una fibrilación ventricular. Rev Argent Cardiol [Internet]. 2013 Ene 31 [citado 25 Nov 2015]; 81(3):268-71. Disponible en: http://www.scielo.org.ar/scielo.php?script=sci_arttext&pid=S1850-37482013000300012&nrm=iso
- 6- Dourado C. Onda de Osborn-2 [Internet]. Brasil: O ECG; 2014 [citado 25 Nov 2015]. Disponible en: <http://ecg.med.br/caca-eletros/onda-de-osborn-2>
- 7- Gómez N, Damian M. Síndrome de la onda J. Algunos aspectos de interés. Intramed [Internet]. 2013 [citado 25 Nov 2015]; 2(3). Disponible en: http://journal.intramed.net/index.php/Intramed_Journal/article/view/256

8- Lemus G. Electrocardiograma de la semana: Ondas J de Osborn. Cardiogus. Blog de Cardiología [Internet]. 2015 Jul 18 [citado 25 Nov 2015]. Disponible en: <http://cardiogus.blogspot.com/2015/07/electrocardiograma-de-la-semana-ondas-j.html>

9- Méndez Rosabal A. Síndromes de la onda J. Rev Cubana Invest Bioméd [Internet]. 2012 Jun 1 [citado 25 Nov 2015];31(2). Disponible en: http://scielo.sld.cu/scielo.php?script=sci_arttext&pid=S0864-03002012000200003&nrm=iso

10- Muñoz B P, Rossel M V. Alteraciones electrocardiográficas en hipotermia severa accidental: Caso clínico y revisión de la literatura. Rev Méd Chile [Internet]. 2014 Sept 24 [citado 25 Nov 2015];142(9):1205-9. Disponible en: http://www.scielo.cl/scielo.php?script=sci_arttext&pid=S0034-98872014000900016&nrm=iso

11- Piñero-Zapata M, Gómez-Verdú J, Cinesi-Gómez C, et al. Caso Clínico: Onda Jde Osborn Gigante en Hipotermia Accidental. Enferm Cardiol [Internet]. 2012 [citado 25 Nov 2015];57(3). Disponible en: http://www.researchgate.net/profile/Manuel_Pinero-Zapata/publication/257623656_Caso_clinico_Onda_J_de_Osborn_Gigante_en_Hipotermia_Accidental/links/0046352581072daca6000000.pdf

12- Villamil-Munévar A, Alvarado J, Olaya-Sánchez A. Onda J, predictor de muerte súbita. Rev Colomb Cardiol [Internet]. 2015 [citado 25 Nov 2015];121. Disponible en: http://apps.elsevier.es/watermark/ctl_servlet?f=10&pident_articulo=0&pident_usuario=0&pcontactid=&pident_revista=203&ty=0&accion=L&origen=zonadelectura&web=www.elsevier.es&lan=es&fichero=S0120-5633%2815%2900167-9.pdf&eop=1&early=si

Recibido: 18 de enero 2016.

Aceptado: 9 de mayo de 2017.

Irelis González López. Hospital Docente Territorial Dr. Mario Muñoz Monroy. Colón Matanzas. Martí Final. Colón. Correo Electrónico: irelisgl.mtz@infomed.sld.cu

CÓMO CITAR ESTE ARTÍCULO

González López I, Sierra Benítez EM, León Pérez MQ, García Amable A, Mederos Carrillo SN, López Rodríguez T. Onda de Osborn asociada a hipotermia sin bradicardia presente. A propósito de un caso. Rev Méd Electrón [Internet]. 2017 May-Jun [citado: fecha de acceso];39(3). Disponible en: <http://www.revmedicaelectronica.sld.cu/index.php/rme/article/view/1764/3461>