

Técnica de fijación frontal en cirugía de ptosis palpebral mediante banda de silicona

Silicone band brow fixation in ptosis surgery

Dr. José Luis Borrego Rodríguez^{1*}
Dra. Idalmis Marrero Noda¹

¹ Hospital Municipal Docente Iluminado Rodríguez. Matanzas, Cuba.

*Autor para la correspondencia: idal mismn.mtz@infomed.sld.cu

RESUMEN

Se presentó un caso operado de ptosis palpebral severa del ojo izquierdo, en un paciente de 83 años de edad, chofer profesional. el mismo fue corregido mediante la técnica de Fox, fijando el párpado superior al músculo frontal con una banda de silicona de 1 mm de ancho. Se presentaron los buenos resultados de esta cirugía correctiva en el trans-operatorio y post-operatorio de 7 días y al mes. Se mostraron resultados satisfactorios visual y estético con el uso de la misma. No se reportó reacción adversa a la banda de silicona. Se recomienda extender el uso de esta técnica a todos los servicios de la provincia. Continuar el perfeccionamiento de la misma en el servicio.

Palabras clave: blefaroptosis; ptosis, ptosis del párpado superior; fijación frontal.

ABSTRACT

An 83 years old patient, professional driver, operated of a severe ptosis in the left eye, is corrected by Fox procedure, fixating the upper eyelid to the frontal muscle with a silicone band of 1 mm. The good corrective results, during surgery, after that, at 7 days and at a month, are showed as a great achievement in visual and aesthetic fields. There was not allergic reaction to the silicone material. We recommend to extend the use of this procedure to all provinces services and to continue the improvement of the procedure in our service.

Key words: blepharoptosis; ptosis; upper eyelid ptosis; brow suspension.

Recibido: 06/04/2017.
Aceptado: 22/11/2018.

INTRODUCCIÓN

La blefaroptosis, también conocida como ptosis palpebral se define como una caída anormal del margen del párpado superior con el ojo en posición primaria de mirada. El párpado superior de un adulto normal sobrepasa 1.5 mm por debajo del limbo corneo-escleral superior y es más alto hacia la pupila nasal. La blefaroptosis puede ser clasificada en congénita y adquirida y se basa esta diferenciación en la edad de aparición. También se clasifica según la etiología:

1. Neurogénica

- Parálisis del tercer par craneal.
- Síndrome de Horner.
- Síndrome de parpadeo mandibular de Marcus Gunn.
- Dirección anómala del tercer par craneal.

2. Miogénica

- Miastenia gravis.
- Distrofia miotónica.
- Miopatía ocular.
- Congénita simple.
- Síndrome de blefarofimosis.

3. Aponeurótica

- Involutiva.
- Postoperatoria.

4. Mecánica

- Dermatocalasia.
- Tumores.
- Edema.
- Lesiones orbitarias anteriores.
- Cicatrización.⁽¹⁻³⁾

Fisiopatología: la blefaroptosis como caída del párpado superior es el resultado del mal funcionamiento de uno o ambos músculos elevadores, ya sea el elevador del párpado superior con su aponeurosis o el músculo de Müller. El elevador del párpado superior es un músculo estriado inervado por la división superior del nervio oculomotor o III par craneal. Tiene una longitud de 40 mm y su origen está relacionado con el ala menor del esfenoides. Se continúa anteriormente y sus principales relaciones anatómicas son el ligamento de Whitnall, a partir del cual discurre inferiormente como aponeurosis con una longitud de 14-20-mm insertándose en la zona anterior del tarso superior. En esta zona también envía uniones hacia la piel formando el pliegue palpebral superior. El músculo elevador y la aponeurosis son los principales elevadores del párpado superior. El músculo de Müller es un músculo liso inervado por el sistema simpático y se origina por debajo del elevador superior. Tiene una longitud de aproximadamente 12 mm y se inserta en el borde tarsal superior. Su función es elevar el párpado superior 2 mm.⁽⁴⁾

La mayoría de los casos de blefaroptosis adquirida responde a causas aponeuróticas debido a cambios involutivos, desinserciones o dehiscencias. La identificación del mecanismo patofisiológico involucrado es vital para la elección del tratamiento óptimo. No se observa predilección sexual en esta enfermedad, sin embargo, la ptosis puede ocurrir a cualquier edad; pero es más frecuente en adultos de la tercera edad y también puede ocurrir al nacimiento (ptosis congénita). En los adultos la morbilidad por esta enfermedad está asociada con una constricción del campo visual superior, síntomas como cansancio fácil en la lectura y cefaleas frontales debido al esfuerzo muscular de las cejas para mantener los ojos abiertos. Además, los pacientes se quejan de su apariencia estética. En los niños produce una ambliopía profunda si no se trata a tiempo y correctamente. Es el objetivo de este o trabajo demostrar que puede solucionarse la ptosis palpebral involutiva o aponeurótica, si se realiza el diagnóstico correctamente y se practica una técnica quirúrgica acorde con los requerimientos del paciente y los recursos disponibles.⁽⁵⁻⁷⁾

PRESENTACIÓN DEL CASO

MC: Caída del párpado superior OI.

APF: Generales: N/S Oculares: N/S

APP: Generales: N/S Oculares: operado de catarata. OI.

HEA: Paciente blanco masculino de 83 años de edad, chofer profesional, operado de catarata con implante de lente intraocular del OI hace más de 2 años. Refirió desde hace 1 año presentar caída del párpado superior del OI, total y no recuperable a pesar de múltiples investigaciones y tratamientos vitamínicos y antiinflamatorios. (Fig. 1)

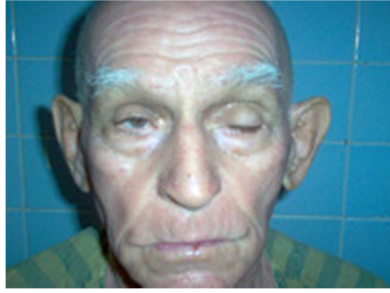


Fig. 1. Caída del párpado superior del OI, total y no recuperable.

Examen Físico Ocular

Agudeza Visual: OD: 1.0 c/c OI: 0.8 c/c elevando el párpado superior(PS) manualmente.

Visión de colores: conservada en ambos ojos (AO).

Fenómeno de Bell: negativo ambos ojos.

Tensión Ocular: 14 mm Hg A.O (Goldman)

Campimetría: OD y OI: elevando PS manualmente, normal.

Anexos: Distancia refleja marginal: OD: 3 mm OI: nula.

Hendidura palpebral: OD: 5mm OI: nula

Función elevadora: OD: 10mm, regular OI: Muy mala, 2 mm.

Pliegue del PS: surco palpebral bien marcado en AO.

Exposición pretarsal: OD: 6mm OI: 12 mm.

Segmento anterior: ambas cámaras anteriores de profundidad normal, pupilas isocóricas, se observa LIO de CP en OI.

Medios: OD: ligera esclerosis del cristalino. OI: pseudofaquia quirúrgica con LIO en saco capsular.

Fondo de ojo: AO. Signos de esclerosis vascular con cambios atróficos del EPR.

Movimientos oculares: sin alteraciones.

Reflejos pupilares: sin alteraciones.

ID: Ptosis palpebral severa OI. (De causa aponeurótica involutiva)

Ptosis palpebral ligera OD. (De causa aponeurótica involutiva)CAS: Cirugía correctiva de ptosis OI. (Fig. 2,3,4 y 5)

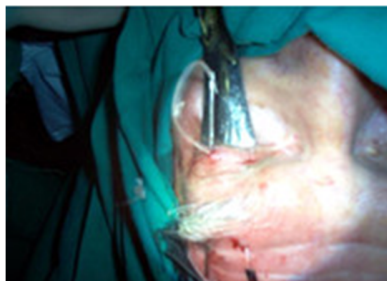


Fig. 2. Cirugía correctiva de ptosis.

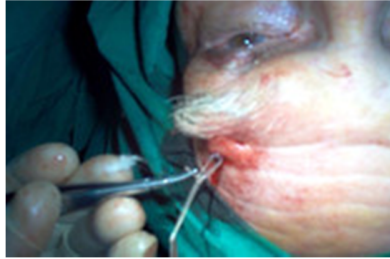

Fig. 3. Cirugía correctiva de ptosis.

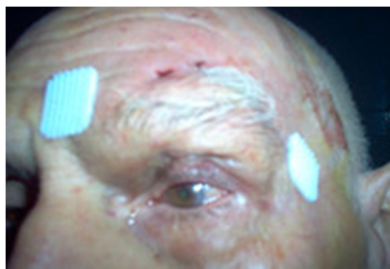


Fig. 4. Cirugía correctiva de ptosis.

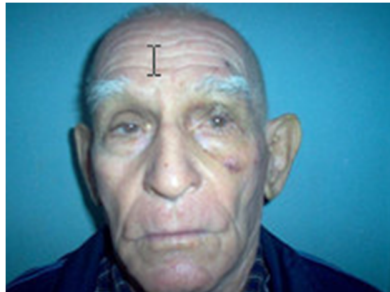

Fig. 5. Cirugía correctiva de ptosis.

DISCUSIÓN

Ante este paciente que se le diagnosticó una ptosis palpebral severa OI (de causa aponeurótica involutiva) con muy mala función elevadora (<4 mm) se decidió realizar fijación fronta, mediante el implante de una banda de silicona de 1 mm de ancho y la técnica de Fox, aplicando solamente un punto de sutura final. Para ello se tuvieron en cuenta las siguientes indicaciones de la suspensión frontal en la ptosis aponeurótica-involutiva: - Ptosis graves ($>$ de 4 mm) con mala función elevadora (< 4 mm).

- Síndrome de parpadeo mandibular de Marcus Gunn.
- Regeneración aberrante del tercer par craneal.
- Síndrome de blefarofimosis.
- Parálisis total del III par craneal.
- Resultados poco satisfactorios de una previa resección del elevador. Se aplicó la técnica de suspensión del tarso desde el músculo frontal con una banda de silicona de 1 mm.

También se pueden utilizar fascia lata autóloga u otro material sintético no absorbible. Para ello debe hacerse el diagnóstico diferencial entre los distintos tipos de ptosis, anteriormente enumerados y con la pseudoptosis en sus múltiples presentaciones:

- Falta de soporte de los párpados por el globo ocular debido a un deficiente volumen orbitario asociado a ojo artificial, microftalmos, ptosis bulbar o enoftalmos.
- Retracción del párpado contralateral, que se detecta al comparar los niveles de los párpados superiores.
- Hipotropía ipsilateral, el párpado superior sigue al globo ocular en sus movimientos inferiores, esto desaparecerá cuando el ojo hipotrópico asuma la fijación al cubrir el ojo normal.
- Ptosis ciliar debida a un exceso de piel en la frente o parálisis del VII par craneal, que se diagnostica al elevar manualmente las cejas.
- Dermatocalasia en la que un exceso de piel en los párpados superiores puede causar tanto pseudoptosis o ptosis verdadera.⁽⁸⁻¹¹⁾

Se obtuvo un resultado satisfactorio visual y estético con el uso de esta técnica. La rehabilitación del paciente fue inmediata. No se reportó reacción adversa a la banda de silicona.

REFERENCIAS BIBLIOGRÁFICAS

1. Carregal Taisa B, Natsuaki Kryscia L, Pereira Gener T, et al. Ptose palpebral: avaliação do posicionamento palpebral por imagens digitais. Rev bras. oftalmol [Internet]. 2012 Feb [citado 09/03/2017]; 71(1): 18-22. Disponible en: http://www.scielo.br/scielo.php?pid=S0034-72802012000100004&script=sci_abstract&tlng=pt
2. Negrin-Cáceres Y, del Carmen Cabrera-Romero A, Cárdenas-Monzón L, et al. Comportamiento clínico-quirúrgico de la ptosis palpebral en la consulta de Cirugía Plástica Ocular. (Spanish). Medicentro Electrónica [Internet]. 2016 [citado 09/03/2017]; 20(1): 18-26. Disponible en: http://scielo.sld.cu/scielo.php?script=sci_arttext&pid=S1029-30432016000100004
3. Frueh BR, Musch DC, McDonald H: Efficacy and efficiency of a new involuntional ptosis correction procedure compared to a traditional aponeurotic approach. Trans Am Ophthalmol Soc. 2004; 102: 199-206. Citado en Pubmed; PMID: 15747758.

4. Fluvià Fajula N, Rebagliato Nadal O. Ptosis palpebral, primera manifestación de un caso de miastenia grave. (Spanish). AMF [Internet]. 2016 [citado 09/03/2017]; 12(4): 208-16. Disponible en: http://amf-semfyc.com/web/revistas_ver.php?id=131
5. Medel R, Vasquez L, Wolley Dod C. Early Frontalis Flap Surgery as First Option to Correct Congenital Ptosis with Poor Levator Function. Orbit. 2014; 33(3): 164-8. Citado en Pubmed; PMID: 24660813.
6. Baik BS, Ha W, Lee JW, et al. Adjunctive techniques to traditional advancement procedures for treating severe blepharoptosis. Plast Reconstr Surg. 2014 Apr; 133(4): 887-96. Citado en Pubmed; PMID: 24675191.
7. Rojas-Rondón I, Llamas-Meriño J, Ramírez-García L, et al. Aplicaciones de la toxina botulínica en afecciones palpebrales. Rev Cubana De Oftalmología [Internet]. 2016 [citado 09/03/2017]; 29(2): 316-31. Disponible en: http://scielo.sld.cu/scielo.php?script=sci_arttext&pid=S0864-21762016000200013
8. Gómez Cabrera C, Ramírez García L, Rondón I. Técnica de Crawford en el tratamiento de la ptosis palpebral congénita. Rev Cubana De Oftalmología [Internet]. 2014 [citado 09/03/2017]; 27(1): 120-29. Disponible en: http://scielo.sld.cu/scielo.php?script=sci_arttext&pid=S0864-21762014000100013
9. Yabe T, Tsuda T, Hirose S, Ozawa T. Intraoperative Adjustment of Eyelid Level in Aponeurotic Blepharoptosis Surgery. Ann Plast Surg. 2015; 74(5): 520-3. Citado en Pubmed; PMID: 23903085.
10. Pozo Alonso AJ, Pozo Lauzán DR, Hernández Meilán M, et al. Parálisis criptogénica del III par craneal. Rev Cubana Pediatr [Internet]. 2013 [citado 09/03/2017]; 85(2): 252-7. Disponible en: http://scielo.sld.cu/scielo.php?script=sci_arttext&pid=S0034-75312013000200012
11. Cagatay HH, Ekinci M, Apil A, et al. The Use of Polypropylene Suture as a Frontalis Suspension Material in All Age Groups of Ptosis Patients. J Invest Surg. 2014 Aug; 27(4): 240-4. Citado en Pubmed; PMID: 24661265.

Conflicto de intereses:

El autor declara que no existen conflictos de intereses.

CÓMO CITAR ESTE ARTÍCULO

Borrego Rodríguez JL, Marrero Noda I. Técnica de fijación frontal en cirugía de ptosis palpebral mediante banda de silicona. Rev Méd Electrón [Internet]. 2018 Nov-Dic [citado: fecha de acceso]; 40(6). Disponible en:
<http://www.revmedicaelectronica.sld.cu/index.php/rme/article/view/2289/4110>