

Esplenectomía parcial en niños con anemias hemolíticas congénitas en el Hospital Pediátrico Docente de Matanzas Eliseo Noel Caamaño

Partial splenectomy in children with congenital hemolytic anemia in the Pediatric Hospital Eliseo Noel Caamaño of Matanzas

Dr. Abel Santana González-Chávez, Dra. Glenia González Hernández, Dra. Marisel García del Busto China, Dr. Jose A. Santana Santana, Dr. Miguel A. Riverol Valle, Dr. Victor J. Caraballoso García

Hospital Pediátrico Docente Provincial Eliseo Noel Caamaño. Matanzas, Cuba.

RESUMEN

Introducción: las anemias hemolíticas se caracterizan por una destrucción precoz de los hematíes, con un acortamiento de su vida media. Estos pacientes pueden requerir para el control de la enfermedad o por el desarrollo de complicaciones esplénicas, la necesidad de ser sometidos a una esplenectomía. Por la morbilidad y posibles complicaciones letales como la sepsis post-esplenectomía de la esplenectomía total en niños, se ha empleado la esplenectomía parcial como opción de tratamiento quirúrgico.

Objetivo: evaluar los resultados de la esplenectomía parcial en los pacientes con anemias hemolíticas congénitas.

Materiales y Métodos: se realizó un estudio prospectivo, descriptivo longitudinal, del universo de los 15 pacientes con anemias hemolíticas congénitas a los que se les realizó esplenectomía parcial.

Resultados: se encontró que la drepanocitosis y la esferocitosis hereditaria fueron los diagnósticos más frecuentes dentro de los casos operados. Las principales indicaciones de la esplenectomía parcial fueron la crisis de secuestro esplénico y la necesidad de transfusiones de sangre respectivamente. Las variables hematológicas analizadas en el período postoperatorio mostraron una respuesta favorable al tratamiento quirúrgico.

Conclusiones: la esplenectomía parcial llevó a un mejoramiento clínico y hematológico en los pacientes con anemias hemolíticas congénitas, tributarios de

tratamiento quirúrgico, sin complicaciones significativas en un período de seguimiento de 5 años.

Palabras clave: esplenectomía parcial, anemias hemolíticas, drepanocitosis, esferocitosis hereditaria, talasemia.

ABSTRACT

Introduction: congenital hemolytic anemia are characterized by an early destruction of red blood cells, with a shortening of their average life. For the control of the disease or due to the development of splenic complications, these patients may require to undergo splenectomy. Due to the morbidity and possible lethal complications such as post-splenectomy sepsis of total splenectomy in children, partial splenectomy has been used as a surgical treatment option.

Objective: to evaluate the results of partial splenectomy in patients with congenital hemolytic anemia.

Materials and Methods: a longitudinal prospective, descriptive study was performed in 15 patients with congenital hemolytic anemia who underwent partial splenectomy.

Results: sickle cell disease and hereditary spherocytosis were the most frequent diagnoses in the group of operated cases. The main indications of partial splenectomy were splenic sequester crises and the necessity of blood transfusions respectively. The hematologic variables analyzed in the post-surgery period showed a favorable answer to surgical treatment.

Conclusions: partial splenectomy led to a hematologic and clinical improvement in patients with congenital hemolytic anemia, tributary of surgical treatment, without significant complications in a 5-year follow-up period.

Key words: partial splenectomy, hemolytic anemia, sickle cell disease, hereditary spherocytosis, thalassemia.

INTRODUCCIÓN

Las anemias hemolíticas se caracterizan por una destrucción precoz de los hematíes, con un acortamiento de su vida media. Tienen una base genética y manifestaciones comunes, pero con diferente etiopatogenia.^(1,2)

El tratamiento quirúrgico de las anemias hemolíticas congénitas constituye un objeto de estudio frecuente en la literatura médica universal, porque existen muy pocos estudios aleatorios comparativos a largo plazo que permitan definir cuál sería la mejor opción terapéutica en estos casos, la esplenectomía total o parcial.^(3,5) Las complicaciones potencialmente letales de la esplenectomía total en niños pequeños conllevaron a la introducción de variantes conservadoras en el tratamiento quirúrgico con el objetivo de controlar la enfermedad y conservar la función esplénica, ya que las medidas habituales para lograr este fin como son las inmunizaciones y los tratamientos antibióticos profilácticos, en muchas ocasiones, no son efectivos.^(4,5)

La esplenectomía parcial con la cual se conserva una porción del bazo fue introducida gracias al desarrollo de la técnica quirúrgica y del conocimiento de la anatomía esplénica. Esta técnica se comenzó a aplicar en pacientes con traumas esplénicos y posteriormente en las esplenopatías quirúrgicas no traumáticas.

Dentro de las anemias hemolíticas congénitas están, dentro de las más frecuentes, la drepanocitosis (HB SS), la esferocitosis hereditaria y la talasemia homocigótica (S β talacemia). Estos pacientes cuando son esplenectomizados son vulnerables a complicaciones a largo plazo como es el aumento del riesgo a desarrollar hipertensión arterial, trombosis vascular, hipertensión pulmonar y particularmente al desarrollo de una sepsis postesplenectomía; generalmente de curso letal producida por gérmenes encapsulados como el *Streptococcus pneumoniae*, la *Neisseria meningitidis* y el *Haemophilus influenzae*.⁽⁵⁻⁸⁾

La primera esplenectomía total en un paciente con esferocitosis hereditarias fue realizada en Cuba por los doctores Emilio Alemán y Agustín Margoles, en el año 1962.⁽⁹⁾ En el año 1994 se comenzó a realizar en el Instituto de Hematología e Inmunología la esplenectomía parcial a los pacientes con esta enfermedad, no es hasta el año 2 000 que se publicaron los resultados preliminares de los beneficios obtenidos con este tratamiento y comenzó a aplicarse en otros centros asistenciales del país.⁽²⁾

El Servicio de Cirugía Pediátrica en coordinación con el Servicio de Hematología del Hospital Pediátrico de Matanzas "Eliseo Noel Caamaño", comenzó a realizar la esplenectomía parcial como variante del tratamiento quirúrgico de los pacientes con anemias hemolíticas congénitas desde el año 1998, motivados por brindar una opción de tratamiento quirúrgico conservador que evite la aparición de complicaciones letales a largo plazo y que logre el control de la enfermedad.

El objetivo general del estudio es evaluar los resultados de la esplenectomía parcial como variante de tratamiento quirúrgico en los pacientes con anemias hemolíticas congénitas.

MATERIALES Y MÉTODOS

Se realiza una investigación prospectiva, descriptiva longitudinal, del universo de los 15 pacientes portadores de anemias hemolíticas congénitas a los cuales se les realizó una esplenectomía para el control de su enfermedad. Los pacientes fueron estudiados en el Hospital Pediátrico Docente de Matanzas, desde septiembre del 2001 hasta septiembre del 2012, con un período de seguimiento mínimo de 5 años.

Para la obtención de datos se utilizó una encuesta donde se recogieron las siguientes variables hematológicas: hemoglobina, conteo de reticulocitos, bilirrubina total e indirecta. Se realizó seguimiento ultrasonográfico del bazo y el seguimiento clínico de los pacientes. También se registraron la necesidad de transfusión por parte del paciente, la aparición de complicaciones y la estadía hospitalaria.

Variables analizadas en el período pre y postoperatorio

Se registró el diagnóstico hematológico del paciente y la indicación por la que se llevó a cabo la esplenectomía parcial. También se incluyó la edad en la que se realizó la esplenectomía parcial, sexo y color de la piel, total de transfusiones

recibidas, tiempo transcurrido después de la esplenectomía, tamaño del bazo en cm, crecimiento del fragmento esplénico después de la operación, aparición de signos de sepsis post-esplenectomía y estadía postoperatoria.

Las pruebas de laboratorio realizadas antes y después del proceder quirúrgico fueron: hemograma completo, reticulocitos y bilirrubina total e indirecta. Los pacientes también fueron evaluados mediante el examen físico periódico y el ultrasonido abdominal.

Para indicar la esplenectomía parcial en pacientes con anemias hemolíticas se tuvieron en cuenta los siguientes criterios:

- Dependencia de las transfusiones: necesidad de la terapia transfusional por cifras bajas de hemoglobina, al menos 3 transfusiones por año.
- Crisis repetitivas de secuestro esplénico.
- Esplenomegalia sintomática.
- Hiperesplenismo.

El seguimiento en consulta se realizó cada 6 meses durante el tiempo que duró la investigación, al igual que hemograma completo, la química sanguínea, los reticulocitos y el examen físico. Se realizó ultrasonido abdominal cada 6 meses.

En relación con la técnica quirúrgica se empleó una incisión subcostal izquierda. Una vez en la cavidad abdominal se hace una evaluación del bazo y búsqueda de bazos accesorios. Posteriormente libera el bazo de sus medios de fijación para extraerlo de la cavidad abdominal. Luego de identificado en el hilio esplénico la arteria y la vena esplénica se localizan las ramas segmentarias de estos vasos entrando en el órgano. Posteriormente el cirujano decide el segmento que se va a conservar, se ligan las ramas segmentarias esplénicas y cuando se produce el cambio de coloración en la superficie del órgano, se delimita y marca con electrobisturí la zona por donde se va a realizar la sección del órgano. Siempre se conserva aproximadamente un 20 % del tejido esplénico. Se realiza la hemostasia de la superficie seccionada, se elabora un colgajo pediculado de epiplón para cubrir la zona seccionada y se realiza la fijación del órgano en la región subfrénica izquierda.

Para el procesamiento de los resultados se elaboró una base de datos con el programa Microsoft Access 2016. Se realizaron comparaciones entre las variables analizadas antes y después de la esplenectomía parcial para evaluar la respuesta al tratamiento quirúrgico.

Se tomaron en cuenta los principios referentes al código de ética de acuerdo con la Declaración de Helsinki. A los padres o tutores se les solicitó consentimiento informado. El protocolo de investigación fue revisado y avalado por el Consejo Científico del Hospital Pediátrico Docente de Matanzas "Eliseo Noel Caamaño".

RESULTADOS

En el período comprendido entre enero de 2001 a diciembre del 2012, en el Servicio de Cirugía Pediátrica del Hospital Pediátrico Docente de Matanzas "Eliseo Noel Caamaño", se realizaron 15 esplenectomías parciales en pacientes con anemias hemolíticas congénitas.

En la intervención quirúrgica a los pacientes estudiados, se conservó el polo inferior esplénico en 9 niños, un 60 % del total.

La distribución de pacientes según el tipo de anemia hemolítica se presenta en la tabla 1. Estos datos demostraron que el diagnóstico más frecuente dentro de los pacientes sometidos a esplenectomía parcial fue la HB SS, presente en un 53 % de los casos.

Tabla 1. Distribución de los pacientes con esplenectomía parcial según diagnóstico hematológico

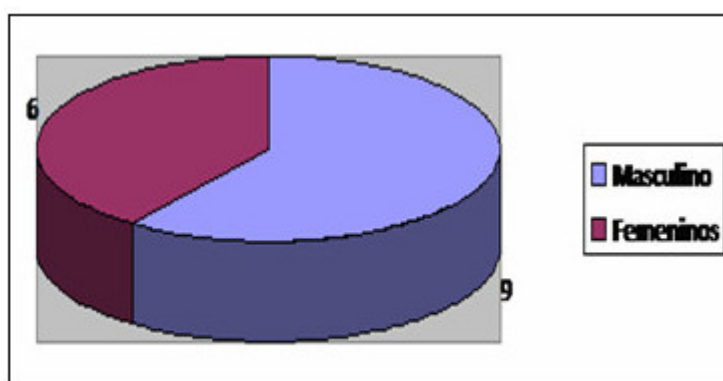
Diagnóstico hematológico	No. de pacientes	Porcentaje
HB SS	8	53,2 %
Microesferocitosis Hereditaria	6	40 %
Sβtalacemia	1	6,7 %
Total	15	100 %

La edad de los pacientes con anemias hemolíticas sometidos a esplenectomía parcial se presenta en la tabla 2. Se aprecia que el mayor número de casos estuvieron entre los 5 y 10 años de edad. Con una media de 9 años.

Tabla 2. Grupos etáreos de los pacientes con anemias hemolíticas sometidos a esplenectomía parcial

Grupos etáreos	No. de pacientes	Porcentaje
Menores de 1 año	-	-
1 a 4 años	3	20 %
5 a 10 años	7	46,6 %
11-14 años	5	33,4 %
Total	15	100 %

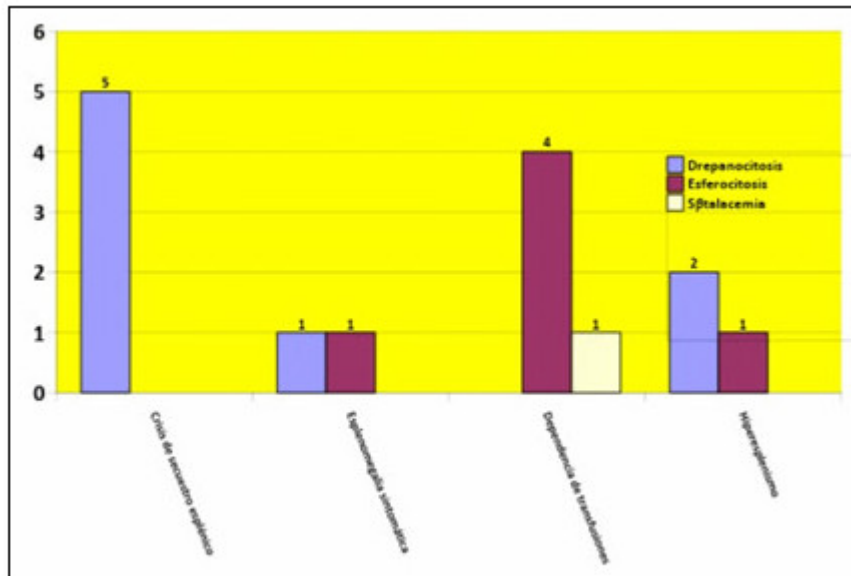
La distribución por sexo de los pacientes con anemias hemolíticas esplenectomizadas en el universo estudiado se observa en el gráfico 1. Existió un predominio del sexo masculino, representando un 60 %.



Gráf. 1. Distribución por sexo.

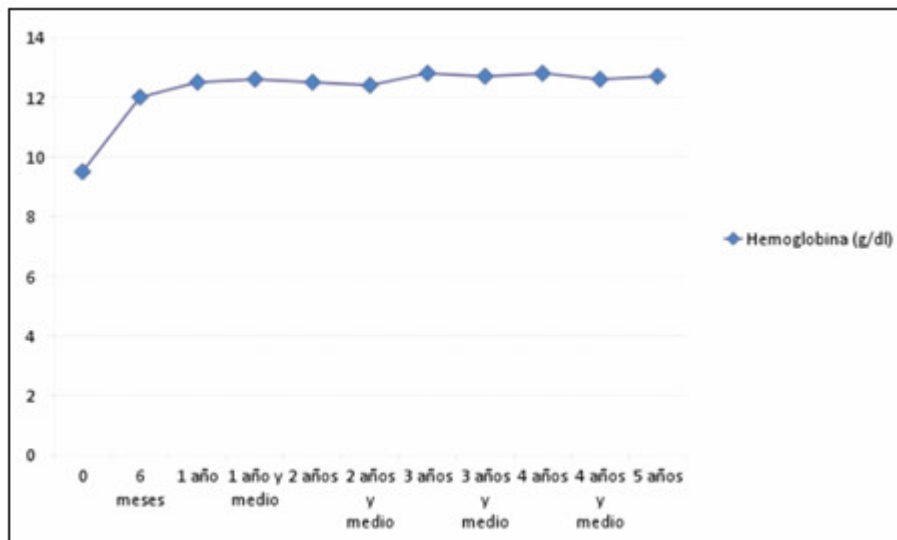
Las indicaciones de esplenectomía parcial para someter a estos pacientes con anemias hemolíticas congénitas a la intervención quirúrgica según diagnóstico, se

presentan en el gráfico 2. Las principales indicaciones de la cirugía fueron motivadas por las crisis de secuestro esplénico en los pacientes con HB SS, y las necesidades de transfusiones de sangre para estabilizar las cifras de hemoglobina en los casos con sferocitosis hereditaria.



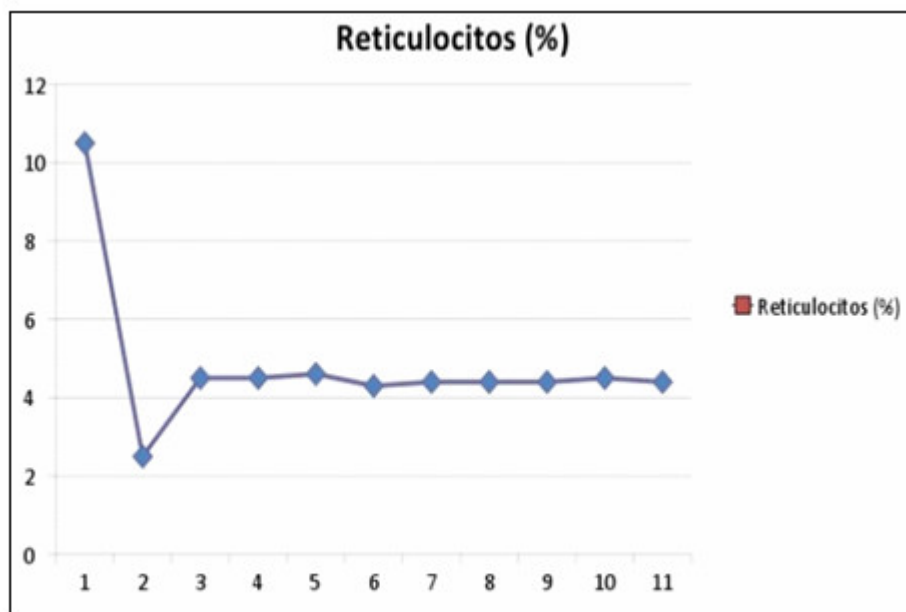
Gráf. 2. Indicaciones de esplenectomía parcial en los pacientes.

Los resultados del tratamiento quirúrgico fueron favorables. En la serie no se presentó ningún fallecido, solo un paciente presentó como complicación una fiebre postoperatoria persistente por 10 días. Las cifras de hemoglobina se elevaron como promedio en un 2,2 g/dl, así se puede observar en el gráfico 3.



Gráf. 3. Hemoglobina posoperatoria.

En la muestra de pacientes estudiados se observó como promedio una disminución estadísticamente significativa de un 8 %, en el conteo de reticulocitos durante los primeros 6 meses de seguimiento, y posteriormente este parámetro experimentó un ascenso de un 2 % que se estabilizó como promedio en un 4,2 % después del año de la intervención quirúrgica. (Gráf. 4)



Gráf. 4. Conteo de reticulocitos.

Otro de los valores comparados entre el período pre y postoperatorio fueron las cifras de bilirrubina total e indirecta. En el estudio se observó una discreta disminución de las cifras de bilirrubina total en 1,2 mg/dl y una disminución en 1mg/dl de la bilirrubina indirecta en el postoperatorio.

El tamaño del bazo seguido en el postoperatorio mediante ultrasonografía y examen físico se mantuvo estable en sus dimensiones, sin una diferencia significativa en 13 pacientes, para un 86,6 % de la serie. En dos pacientes con diagnóstico de microesferocitosis, (13.4 %) se observó un incremento del volumen esplénico en un 50 % a partir del tamaño alcanzado después de la cirugía. Estos pacientes no presentaron disminución en la cifra de hemoglobina, ni necesidad de transfusiones y tampoco síntomas relacionados con el crecimiento del tejido esplénico residual. También se observó, en uno de los pacientes operados con el diagnóstico de microesferocitosis, el desarrollo posterior de litiasis vesicular por lo que fue intervenido quirúrgicamente a los 2 años de la esplenectomía parcial.

En los pacientes estudiados no hubo necesidad de terapia transfusional ni en el período transoperatorio, ni durante el seguimiento. La media de la estadía hospitalaria fue de 7 días, con una moda de 5 días. Esta estadía incluye una media de 48 h en la unidad de Cuidados Intensivos Pediátricos.

No se presentó sepsis siderante, ni hubo fallecidos en la serie de pacientes estudiados.

DISCUSIÓN

La esplenectomía parcial constituye una de las opciones terapéuticas más estudiadas en los pacientes con anemias hemolíticas congénitas. El objetivo principal de la misma es la conservación de la función inmunológica del bazo. Esta función de defensa frente a infecciones bacterianas, el órgano la cumple mediante diferentes mecanismos.

En el bazo se originan las células B de memoria y se producen IgM y tuftsin, esta última es una proteína opsónica que estimula las propiedades bactericidas y fagocíticas de los neutrófilos. También el bazo es fuente de producción de properdina, componente vital de la vía alterna de activación del complemento, además de filtrar y fagocitar bacterias y partículas extrañas de la sangre. Esta función inmunológica fue demostrada en los trabajos de King y Shumaker en 1952, quienes observaron la alta susceptibilidad a las infecciones después de las esplenectomías totales en los niños. Este tipo de infección generalizada de curso letal, se produce fundamentalmente producto de gérmenes encapsulados como el *Streptococcus pneumoniae*, *Neisseria meningitidis* y el *Haemophilus influenzae* tipo b, caracterizada por un fallo multiorgánico. Los enfermos más propensos a desarrollar una infección a gérmenes encapsulados de curso fatal, después de una esplenectomía total son los portadores de algunas de las anemias hemolíticas congénitas como la drepanocitosis, la esferocitosis hereditaria y la talasemia; por lo que constituye un reto en el tratamiento quirúrgico conservar tejido esplénico suficiente para preservar la función inmunológica, y a la vez que se logre el control de la enfermedad.⁽⁸⁻¹⁶⁾

En los pacientes estudiados se logró técnicamente realizar la esplenectomía parcial sin dificultades en todos los casos, conservando en la mayoría de ellos el polo inferior esplénico. En la literatura la opción de conservar un polo u otro es controversial, aunque la mayoría de los autores prefieren conservar el polo superior.⁽¹³⁻¹⁶⁾ Los cirujanos que intervinieron prefirieron por los hallazgos anatómicos de la circulación esplénica y por criterios personales, conservar el polo inferior esplénico en la mayoría de los casos.

Desde el punto de vista técnico los pacientes en los que se encontraron mayores dificultades para realizar la esplenectomía parcial fueron en los pacientes portadores de HB SS como reporta Diesen.⁽¹⁷⁾ Otros autores consideran que las grandes dimensiones de los bazos y las zonas infartadas son otras cuestiones por la que se dificulta el procedimiento quirúrgico.

A pesar de la dificultad mencionada anteriormente, se logró realizar la intervención propuesta en la totalidad de los casos sin complicaciones, sin necesidad de transfundir a ningún paciente en el transoperatorio.^(3,11,18,19)

La anemia hemolítica más usual diagnosticada en Cuba es la anemia drepanocítica, y precisamente constituyó la enfermedad más frecuente dentro del universo de pacientes estudiados.^(3,20)

Predominó el sexo masculino igualmente en los estudios multicéntricos que reporta por Englum R, et al.⁽¹⁾

Relacionado con la edad en la que fueron operados los casos estudiados, solo dos pacientes tenían menos de 5 años. La literatura recomienda realizar la cirugía, aunque sea conservadora, en pacientes mayores de 5 años de edad para evitar la sepsis postesplenectomía.^(1,11,12) El mayor número de pacientes operados se encontraban entre los 5 a los 10 años de edad, con una media de 8 años, lo que se corresponde con otros estudios realizados en Cuba y en otros hallazgos internacionales.^(2,9,15,21)

La tendencia actual es que sea el estado hematológico del niño, el desarrollo de complicaciones esplénicas y el diagnóstico hematológico del paciente lo que determine el momento de la intervención quirúrgica.^(5,15,22)

La indicación de la esplenectomía en un paciente portador de una anemia hemolítica congénita varía según la enfermedad. Existen múltiples indicaciones de tratamiento quirúrgico en estos paciente, como son: el hiperesplenismo, crisis de secuestro esplénico a repetición, absceso esplénico, infarto esplénico masivo, esplenomegalia sintomática que interfiere con la vida social del paciente, necesidades de transfusión frecuentes y caídas de plaquetas con o sin neutropenia.^(1,9,15)

Los objetivos de la esplenectomía parcial pueden ser múltiples: lograr un control de la enfermedad con estabilización de las cifras de hemoglobina, reducir los requerimientos transfusionales, disminuir las molestias de la gran esplenomegalia, reducir el riesgo de la crisis de secuestro esplénico, y en algunos casos se utiliza para realizar la resección de los abscesos esplénicos que pueden presentarse como complicación en estos pacientes.^(5,18,20) Todos estos objetivos se logran también con la esplenectomía total, pero al resecar todo el tejido esplénico se priva al paciente de la función inmunológica del bazo tan importante en este período de la vida.

La esplenectomía total no solo conlleva una morbilidad y mortalidad importante por el riesgo de sepsis severa postesplenectomía, (4 %) fundamentalmente por gérmenes encapsulados; sino que también implica otros riesgos como son el tromboembolismo, (10 %); y la hipertensión pulmonar a largo plazo.^(21,22)

En el universo estudiado las crisis de secuestro esplénico fue la principal indicación para la esplenectomía parcial en los pacientes con HB SS, lo que coincide con la literatura revisada.^(3,8,18) Mientras que en los pacientes con esferocitosis hereditaria las necesidades de trasfusión de sangre a repetición fue la indicación más importante para llevar a cabo la cirugía, lo que coincide también con las aseveraciones de diferentes autores.^(4,7,9,11,17)

La evolución postoperatoria de los pacientes fue favorable. No se presentaron fallecidos, ni sepsis postesplenectomía durante el período de seguimiento de 5 años. Como complicación postoperatoria solo un paciente presentó un síndrome febril persistente durante 14 días que fue interpretado como una fiebre postesplenectomía. Esta complicación se reporta en la literatura revisada sobre todo después de la esplenectomía total.⁽¹⁵⁻¹⁷⁾

En el paciente con el síndrome febril se utilizó como terapia, antipiréticos y tratamiento antibiótico ante la sospecha de necrosis esplénica o proceso infeccioso, aunque no se presentó evidencia clínica de los mismos. La respuesta al tratamiento fue favorable y los estudios ultrasonográficos de seguimiento demostraron la conservación del tejido esplénico.

La evaluación de la función esplénica después de la esplenectomía parcial constituye un reto desde el punto de vista médico. Demostrar que la función esplénica se encuentra conservada es de gran importancia después de una esplenectomía parcial en los pacientes operados. Algunos autores esperan estos resultados para detener el tratamiento profiláctico con antibióticos y así evitar la sepsis post-esplenectomía.^(5,11,16)

El estudio de mayor utilidad es la gammagrafía hepatoesplénica, la que detecta la fagocitosis del "technetium-99m" por los macrófagos esplénicos. La captación del radio núcleo por el remanente esplénico es un indicador del funcionamiento adecuado del tejido esplénico, aunque existe limitación de su utilización en niños por la exposición al radioisótopo. También se ha reportado la dosificación de los niveles de inmunoglobulina, conteo de los tipos de linfocitos y subtipos de inmunoglobulina.

Recientemente, un método nuevo para evaluar la función esplénica es la cuantificación de los cuerpos de *Howell-Jolly de Heinz* contenidos dentro de los eritrocitos empleando la citometría de flujo. Este método es factible y no costoso para detectar los fragmentos de cromosoma dentro de los eritrocitos circulantes y es una alternativa para evaluar la función esplénica.

En la literatura analizada se encontró otros parámetros que diferentes autores utilizan para evaluar los resultados de la cirugía parcial desde el punto de vista hematológico.⁽⁸⁻¹⁰⁾

Los parámetros utilizados en este caso fueron la hemoglobina, el conteo de reticulocitos y la bilirrubina sérica total e indirecta. Los pacientes estudiados mostraron una elevación progresiva de las cifras de la hemoglobina durante los primeros 6 meses después de operados, y posteriormente una estabilización de la misma. Estos cambios se encontraron significativos desde el punto de vista estadístico, y la hemoglobina se elevó como promedio unos 2,2 g/dl por encima de las cifras iniciales ($p=0.05$). Estos resultados concuerdan con los reportados en estudios multicéntricos donde las cifras de hemoglobina en los casos operados, utilizando la técnica de esplenectomía parcial, ascendieron en 2,4 g/dl.⁽¹⁰⁾

Otra de las variables estudiadas para el seguimiento hematológico postoperatorio fue el conteo de reticulocitos, inicialmente se experimentó un descenso en los primeros 6 meses, para después estabilizarse alrededor del 4 % en los 5 años de seguimiento postoperatorio, lo que es similar a las comunicaciones de otros estudiosos.^(10,13,22)

La bilirrubina sérica total e indirecta también estudiada para el seguimiento hematológico, asimismo mostró una tendencia a la discreta disminución de la media en un 1,6 mg/dl de las cifras de bilirrubina total, y 1 mg/dl para la indirecta. Englum,⁽⁸⁾ informa datos semejantes en la disminución de la bilirrubina en el caso de una disminución total en 1 mg/dl. Este parámetro indica indirectamente una disminución en la hemolisis.^(16,18)

En este estudio se evaluó el volumen del remanente esplénico mediante seguimiento ultrasonográfico y el examen físico. La evaluación postoperatoria de las dimensiones esplénicas ayuda a evaluar la vitalidad del tejido esplénico conservado. Se observó un incremento del volumen esplénico de un 40 % con esplenomegalia palpable, en dos de los pacientes operados con diagnóstico de microesferocitosis. A pesar de la esplenomegalia detectada clínica y ultrasonográficamente, estos pacientes no necesitaron transfusión de sangre ni presentaron síntomas relacionados con la esplenomegalia. Determinados especialistas citan como inconveniente del tratamiento conservador, la posibilidad de que el volumen esplénico se incremente en el postoperatorio y provoque recurrencia de los síntomas de la enfermedad o necesidad de transfusión de sangre.^(4,8,16)

En cuanto al tiempo de hospitalización promedio de 7 días se corresponde con las evidencias de Geraldine,⁽²¹⁾ y de otros estudiosos. Los autores quieren acotar que la estadía de 15 días del paciente con el síndrome febril prolongado, después de la esplenectomía parcial, afectó la media general de este parámetro pues la moda de la estadía fue solo de 5 días.^(5,10,11,22)

Finalmente, se considera que la esplenectomía parcial lleva a un mejoramiento clínico y hematológico en los pacientes con anemias hemolíticas congénitas tributarios de tratamiento quirúrgico.

REFERENCIAS BIBLIOGRÁFICAS

- 1- González MB, González de Villambrosia S, Núñez J. Anemias hemolíticas congénitas. *Medicine* [Internet]. 2012 [citado 6 May 2016]; 11(20):1220-8. Disponible en:
<http://www.sciencedirect.com/science/article/pii/S0304541212704730>
- 2- Garrote Santana H, Pavón Morán V, Jaime Facundo JC. Evaluación a largo plazo de la esplenectomía parcial en pacientes con esferocitosis hereditaria. *Rev Cubana de Hematología, Inmunología y Hemoterapia* [Internet]. 2010 [citado 6 Jul 2016]; 26(1):33-45. Disponible en:
http://scielo.sld.cu/scielo.php?script=sci_arttext&pid=S0864-02892010000100004
- 3- Castelló González M, Delgado Marín N, Pla del Toro MJ. Esplenectomía por enfermedades hematológicas en la infancia. *AMC* [Internet]. 2012 [citado 6 Ene 2016]; 16(5). Disponible en:
http://scielo.sld.cu/scielo.php?script=sci_arttext&pid=S1025-02552012000500007
- 4- Rosman CWK, Broens PMA, Trzpis M. A long-term follow-up study of subtotal splenectomy in children with hereditary spherocytosis. *Pediatr Blood Cancer*. 2017; 64(18). Citado en PubMed; PMID: 28417547.
- 5- Rice HE, Oldham KT, Hillery CA. Clinical and hematologic benefits of partial splenectomy for congenital hemolytic anemias in children. *Ann Surg*. 2003; 237(2):281-8. Citado en PubMed; PMID: 12560788.
- 6- Al-Salem AH. Splenectomy for Children With Thalassemia: Total or Partial Splenectomy, Open or Laparoscopic Splenectomy. *J. Pediatr Hematol Oncol*. 2016; 38 (1):1-4. Citado en PubMed; PMID: 24577545.
- 7- Guizzetti L. Total versus partial splenectomy in pediatric hereditary spherocytosis: A systematic review and meta-analysis. *Pediatr Blood Cancer*. 2016; 63(10): 1713-22. Citado en PubMed; PMID: 27300151.
- 8- Englum BR, Rothman J, Leonard S. Hematologic outcomes after total splenectomy and partial splenectomy for congenital hemolytic anemia. *J Pediatr Surg*. 2016; 51(1):122-7. Citado en PubMed; PMID: 26613837.
- 9- Alemán E, Margoles A. Esplenectomía por microesferocitosis. *Rev Cir*. 1962. Seims AD, Breckler FD, Hardacker KD. Partial versus total splenectomy in children with hereditary spherocytosis. *Surgery*. 2013; 154(4):849–53. Citado en PubMed; PMID: 24074424.
- 10- Seims AD, Breckler FD, Hardacker KD, et al. Partial versus total splenectomy in children with hereditary spherocytosis, *Surgery*. 2013; 154(4):849–53. Citado en PubMed; PMID: 24074424.
- 11- Mouttalib S, Rice HE, Snyder D. Evaluation of partial and total splenectomy in children with sickle cell disease using an Internet-based registry. *Pediatr Blood Cancer*. 2012; 59(1):100-4. Citado en PubMed; PMID: 22238140.
- 12- Balaphas A, Buchs NC, Meyer J. Partial splenectomy in the era of minimally invasive surgery: the current laparoscopic and robotic experiences. *Surg Endosc*. 2015; 29(12):3618-27. Citado en PubMed; PMID: 25740639.

- 13- Borie F. Laparoscopic partial splenectomy: Surgical technique. *J Visceral Surgery*. 2016;153(5): 371-6. Citado en PubMed; PMID: 27260641.
- 14- Munoz-Bongrand N, Sarfati E. Chirurgie des rates pathologiques. En: *Techniques chirurgicales-Appareildigestif*. Paris: Elsevier Masson; 2009. p. 40-753.
- 15- Gómez Alonso A, Santos Benito FF, González Fernández L. Complicaciones de la esplenectomía. Análisis de nuestra casuística. *Cir Esp [Internet]*. 2001 [citado 6 Mar 2016];69:224-30. Disponible en: https://s3.amazonaws.com/academia.edu.documents/45551626/es-revista-cirugia-espanola-36-pdf-11000115-S300.pdf?AWSAccessKeyId=AKIAIWOWYYGZ2Y53UL3A&Expires=1512399706&Signature=BQFCrmO8ZotkcKIV7bVOKHZh9pA%3D&response-content-disposition=inline%3B%20filename%3DComplicaciones_de_la_esplenectomia_Anal.pdf
- 16- Aaron D, Francine D. Partial versus total splenectomy in children with hereditary spherocytosis. *Surgery [Internet]*. 2013 [citado 6 Agos 2016];154(4):849-53. Disponible en: <http://www.sciencedirect.com/science/article/pii/S0039606013004212>
- 17- Diesen DL, Zimmerman SA, Thornburg CD. Partial splenectomy for children with congenital hemolytic anemia and massive splenomegaly. *J Pediatr Surg*. 2008;43(3):46672. Citado en PubMed; PMID: 18358283.
- 18- Buesing KL, Tracy ET, Kiernan C. Partial splenectomy for hereditary spherocytosis: a multi-institutional review. *J Pediatr Surg*. 2011;46:178–83. Citado en PubMed; PMID: 21238662.
- 19- Gutiérrez Díaz AI, Svarch E, Arencibia Núñez A. Esplenectomía parcial en pacientes con drepanocitosis. *An Pediatr (Barc) [Internet]*. 2015;82(4):228-34. Disponible en: <http://www.sciencedirect.com/science/article/pii/S1695403313004694>
- 20- Géraldine H, François B, Laure M, et al. Laparoscopic Partial Splenectomy: Indications and results of a multicenter retrospective study. *Surg Endoscopy*. 2008;22(1):930. Citado en PubMed; PMID: 17943384.
- 21- Rice HE, Englum BR, Rothman J, et al. Clinical outcomes of splenectomy in children: report of the splenectomy in congenital hemolytic anemia registry. *Am J Hematol*. 2015;90(3):187–92. Citado en PubMed; PMID: 25382665.
- 22- Rice HE, Crary SE, Langer JC. Comparative effectiveness of different types of splenectomy for children with congenital hemolytic anemias. *J Pediatr*. 2012;160(4):684-9. Citado en PubMed; PMID: 22050869.

Recibido: 7 de octubre de 2017.

Aprobado: 10 de noviembre de 2017.

Abel Santana González-Chávez. Hospital Pediátrico Docente Provincial de Matanzas "Eliseo Noel Caamaño". Santa Isabel s/n e/ América y Compostela. Matanzas, Cuba. Correo electrónico: abelsantana.mtz@infomed.sld.cu

CÓMO CITAR ESTE ARTÍCULO

Santana González-Chávez A, González Hernández G, García del Busto China M, Santana Santana JA, Riverol Valle MA, Caraballosa García VJ. Esplenectomía parcial en niños con anemias hemolíticas congénitas en el Hospital Pediátrico Docente de Matanzas Eliseo Noel Caamaño. Rev Méd Electrón [Internet]. 2017 Nov-Dic [citado: fecha de acceso]; 39(6). Disponible en: <http://www.revmedicaelectronica.sld.cu/index.php/rme/article/view/2477/3645>