

Disyunción Maxilar

Maxillar disjunction

Dra. Damarys Calvo Pérez,^I Dra. Isabel Martínez Brito,^{II} Dra. Marisel García del Busto Chinae,^I Dra. Yailyn Odalys Hernández González,^{III} Dra. Tahimí Saborit Carvajal^{II}

^I Hospital Pediátrico Eliseo Noel Caamaño. Matanzas.

^{II} Universidad de Ciencias Médicas de Matanzas. Matanzas.

^{III} Clínica Estomatológica Docente III Congreso del PCC. Matanzas.

RESUMEN

La disyunción maxilar rápida es un procedimiento ortopédico en el que se realizan una serie de activaciones diarias a un tornillo de expansión que actúa sobre la sutura palatina media y provoca la apertura de la misma en un breve período de tiempo, puede acompañarse de excesiva sintomatología en los pacientes. El objetivo de este trabajo es mostrar los beneficios aportados por la disyunción palatina del maxilar al aplicar solamente una activación diaria (1/4 de vuelta). Para ello se empleó un tornillo tipo Hyrax en un paciente masculino de 14 años de edad que presentaba una maloclusión dental de Clase III de Angle (Sindrómica Clase I), acompañada de un micrognatismo transversal superior mayor de 4 mm, una mordida cruzada posterior bilateral y presencia de curva de Monzón, que indica endognasia del maxilar. En un período de tiempo de siete semanas se logró la apertura de la sutura palatina media y por consiguiente, el incremento de la longitud del arco dentario, la eliminación del apiñamiento además de la corrección de la mordida cruzada anterior y posterior bilateral, con escasa sintomatología referida por el paciente.

Palabras clave: disyunción, sutura, Hyrax, activación, escasa sintomatología.

ABSTRACT

The rapid maxillary disjunction is an orthopedic procedure in which an expansion screw acting upon the medial palatal suture, is activated every day and causes its aperture in a short period of time, accompanied by an excessive symptomatology in the patients. The aim of this paper is showing the benefits provided by the maxillary palatal disjunction when activated only once a day (1/4 turn). A Hyrax type screw was used in a 14 years-old male patient who had an Angle's Class III malocclusion (Syndromic Class I) together with a transversal superior micrognathism larger than 4 mm and a posterior bilateral cross bite with a Monzon's curve indicating maxillary endognathia. The results showed the expansion of the medial palatal suture in seven weeks and as a consequence the expansion of the dental arch, the alleviation of dental crowding, and the correction of the anterior and posterior bilateral cross bite and what is most important, the distress caused to the patient was minimal.

Key words: disjunction, suture, Hyrax, activation, minimal symptomatology.

INTRODUCCIÓN

La disyunción maxilar rápida es un procedimiento terapéutico empleado en Ortodoncia para el tratamiento las deficiencias transversas del maxilar en individuos en crecimiento.⁽¹⁻⁴⁾ Fue descrita por primera vez por Angell en 1860 y popularizado por Hass 100 años más tarde.⁽⁵⁻⁷⁾ El método consiste en la aplicación de fuerzas ortopédicas de gran magnitud, generadas tras múltiples activaciones de un tornillo de expansión dirigidas hacia el hueso basal maxilar, lo que provoca la apertura gradual de la sutura palatina media.⁽⁴⁾ Este proceder puede causar en los pacientes síntomas alrededor de la pirámide nasal que van desde molestias, cosquilleo, picazón, hormigueo hasta dolor en el entrecejo y diplopia.⁽⁸⁾ Los cambios dimensionales de la sutura palatina media producidos por la disyunción se observan en radiografías sencillas y convencionales como la oclusal.⁽¹⁾ Este proceder, desde el punto de vista oclusal, logra la corrección de las mordidas cruzadas, el incremento del perímetro del arco dentario y la eliminación de la discrepancia hueso diente.^(3,9-11)

Tipos de tornillos comúnmente empleados para la disyunción:

- Tornillo tipo HASS, con acrílico que cubre la superficie oclusal de los dientes. Indicado fundamentalmente en pacientes con dentición mixta.
- Tornillo tipo HYRAX, apoyados únicamente sobre los dientes mediante bandas. Es altamente resistente y eficaz.⁽⁸⁾

La activación del tornillo genera fuerzas pesadas de 2 a 5 kg por cada ¼ de vuelta.⁽¹²⁾

Indicaciones de la disyunción: en pacientes afectados por displasia transversal esquelética del maxilar cuyas características clínicas más comunes son mordida cruzada posterior unilateral o bilateral, un marcado compromiso del espacio en el arco

superior y que además se observa la presencia clínica y/o radiográfica de la curva de Monzón.⁽⁸⁾

Contraindicaciones de la disyunción: en pacientes no colaboradores, mordidas abiertas, pacientes con crecimiento hiperdivergente y en asimetrías esqueléticas.⁽¹²⁾

Dada la severidad de la maloclusión dentaria diagnosticada en el paciente, se decide realizar tratamiento de la disgnatia mediante la aplicación de una Disyunción maxilar. El propósito de este trabajo es mostrar los cambios y beneficios obtenidos al concluir el tratamiento.

PRESENTACIÓN DEL CASO

Paciente masculino de 14 años de edad que presenta una maloclusión dentaria de Clase III de Angle (Sindrómica de Moyers: Clase I), caracterizada por resalte de 3mm en 11 y 21 y mordida cruzada en 12 y 22, sobrepase de 2mm en 11 y 21 e invertido en 12 y 22. Además, línea media inferior desviada 2.5mm hacia la izquierda y mordida cruzada bilateral en premolares y molares. (Fig. 1)

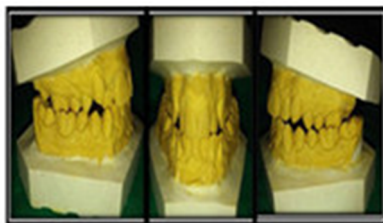


Fig.1. Modelo de estudios iniciales.

El análisis de los modelos de estudio mostró una discrepancia hueso diente superior elevada (-5,3mm) e inferior moderada (-3,6mm) de acuerdo a las mediciones de Jenkins – Moyers.

En sentido transversal se determinó un micrognatismo transversal superior mayor de -4mm. Las mediciones según Mayoral fueron: de 14 a 24= -6.4mm, de 15 a 25 = -9.2mm y de 16 a 26 = -6.7mm. Premolares y molares con torque positivo respecto a sus bases óseas (Curva de Monzón).

El análisis cefalométrico mostró una dirección de crecimiento neutro.

Tratamiento

Se realizó una disyunción maxilar mediante la instalación de un tornillo tipo Hyrax aplicándose ¼ de vuelta diaria para su activación (figura 2 A). Dos semanas después de iniciado el tratamiento se observó la apertura de un diastema medio paralelo de aproximadamente 1mm que indicó el éxito de la Disyunción; el paciente refirió escasa sintomatología. En la cuarta semana de tratamiento aumentó el diastema medio superior a 2mm y comenzó una discreta convergencia de las coronas incisivas (figura 2 B). Ya en la séptima semana se logró la sobreexpansión del maxilar, una

convergencia marcada de las coronas de los incisivos y quedó eliminada la mordida cruzada posterior (figura 2 C).

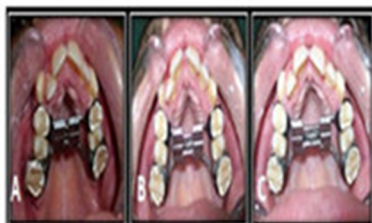

Fig. 2. Secuencia de evolución clínica.

En la cuarta semana se realizaron Rx oclusales comprobándose la apertura de la sutura palatina media mostrando un patrón de expansión triangular (figura 3 A), y en la séptima semana (figura 3 B) fueron observados cambios importantes a nivel de la sutura palatina media (correspondiéndose histológicamente con una distensión de las fibras colágenas a ese nivel).

La activación del Hyrax fue interrumpida antes que se produjera una mordida cubierta o en tijera y se inició la contención con el mismo aparato colocando una ligadura metálica a través del orificio del tornillo. La fuerza aplicada se transfirió a la sutura media mientras que los dientes de anclaje experimentaron un desplazamiento mínimo y se hizo notable el incremento de la longitud del arco dentario. El paciente continuó con escasa sintomatología a lo largo de todo el proceder. Dos meses después de iniciada la contención se procedió al montaje de brackets para terminar tratamiento mediante el uso de Técnica de Arco recto (MBT), y fue colocado un alambre de acero .036" que contorneaba por palatino a los dientes superiores hasta completar el período de contención (6 meses). Después de 8 meses de iniciada la contención fue realizada una radiografía oclusal de control y se comprobó reorganización del tejido óseo en la zona de la sutura media palatina (figura 3 C).

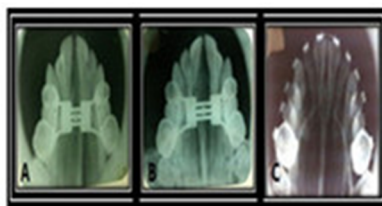


Fig. 3. Secuencia de evolución radiográfica.

Luego de un año y seis meses de tratamiento ortodóncico, el paciente se encuentra en fase de finalización y detallado. (Fig. 4)

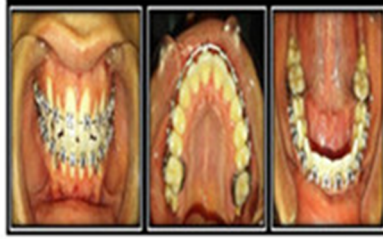

Fig. 4. Fase de finalización y detallado.

DISCUSIÓN

Las deficiencias transversas del maxilar forman parte con frecuencia de las maloclusiones dentarias.⁽¹²⁾ Los ortodoncistas proponen un tratamiento ortopédico temprano de modo que se promueva un crecimiento de la sutura palatina media antes de que esta se cierre.^(3,4,13,14)

La opción terapéutica de elección para la corrección de las discrepancias transversas del maxilar de tipo esquelético dependen principalmente del grado de maduración ósea.^(3,4) Hidalgo y colaboradores,⁽¹⁵⁾ sugieren que en pacientes de edad avanzada pero esqueléticamente inmaduros la expansión ortopédica es exitosa, mientras que en pacientes de edad menos avanzada pero esqueléticamente maduros el tratamiento ortopédico es un fracaso. La mayoría de los autores coinciden en que la edad límite de realizar la disyunción es los quince años.

Las fuerzas pesadas que genera la disyunción maxilar permiten maximizar los efectos esqueléticos y minimizar los efectos sobre el tejido dentario.^(2,6,11) La expansión maxilar por disyunción palatina no solo genera cambios en la arcada y el hueso maxilar sino que repercute en las estructuras craneales adyacentes.⁽¹⁶⁾

Al mismo tiempo con la apertura de la sutura palatina media los centrales superiores se separan moviéndose cada uno con sus procesos alveolares respectivos, formándose un diastema característico el cual puede cerrar de forma natural en un plazo diverso, que varía desde unas semanas a algunos meses.⁽¹⁷⁾ Este hecho fue comprobado en la evolución del paciente presentado.

No existe un consenso exacto entre los diferentes autores en cuanto a la cantidad de activaciones diarias que se deben realizar.⁽⁹⁾ Algunos autores indican tantas activaciones como puedan ser toleradas por el paciente.^(3,4) McNamara,⁽¹⁸⁾ indica una o dos activaciones al día. En el caso clínico expuesto las activaciones fueron realizadas solamente una vez al día, apreciándose buenos resultados, lo que coincide con lo expresado por dicho autor.

La fuerza aplicada resultó ser más tolerada por el paciente, con resultados de tratamiento excelentes y escasas molestias. Esto constituye un aspecto importante a tener en cuenta en la atención de niños y adolescentes.

REFERENCIAS BIBLIOGRÁFICAS

- 1- Franchi L, Bacceti T, Lione R. Modifications of midpalatal sutural density induced by rapid maxillary expansion: A low-dose computed-tomography evaluation. *Am J Orthod Dentofacial Orthop*. 2010;137:486-8. Citado en PubMed:PMID: 20362907.
- 2- Asscherickxk K, Gouaerts E, Aerts J. Maxillary changes with bone borne surgically assisted rapid palatal expansion: A prospective study. *Am J Orthod Dentofacial Orthop*. 2016;149:374-83. Citado en PubMed:PMID: 26926025.
- 3- Acevedo J, Andrade A. Disyunción maxilar. Presentación de un caso. *Rev Venez Invest Odont IADR* [Internet]. 2015 [citado 16 Jun 2016];3(2):130-38. Disponible en: <http://erevistas.saber.ula.ve/index.php/rvio/article/view/6974>
- 4- Rangel Solano A, Núñez Vivas EDN, Calderón Padrón MC. Efectividad de los procedimientos no quirúrgicos en la expansión maxilar: una revisión sistemática. *Rev Venez Invest Odont IADR* [Internet]. 2016 [citado 16 Jun 2016];4(2):273-97. Disponible en: <http://erevistas.saber.ula.ve/index.php/rvio/article/view/7709>
- 5- Haralambidis A, Ari-Demirkya A, Acar A. Morphologic changes of the nasal cavity induced by rapid maxillary expansion: A study on 3 dimensional computed tomography models. *Am J Orthod Dentofacial Orthop*. 2009;136:815-21. Citado en PubMed:PMID: 19962604.
- 6- Gorgulu S, Marmut Gokce S, Olinez H. Nasal cavity volume changes after rapid maxillary expansion in adolescents evaluated with 3 dimensional simulation and modeling programs. *Am J Orthod Dentofacial Orthop*. 2011;140:633-40. Citado en PubMed:PMID: 22051483.
- 7- Garrido Ardila LE, Gurola Martínez B, Casasa Araujo A. Tratamiento ortopédico-Expansión Rápida del Maxilar, Hyrax. *Rev Latinoamericana de Ortodoncia y Odontopediatría* [Internet]. 2017 [citado 16 Jun 2016]. Disponible en: <https://www.ortodoncia.ws/publicaciones/2017/art-12/>
- 8- Otaño Lugo R. *Manual Clínico de Ortodoncia*. La Habana: Editorial Ciencias Médicas; 2008: 326-29.
- 9- Leonardi R, Sicurezza E, Cutrera A, Barbato E. Early post-treatment changes of circummaxillary sutures in young patients treated with rapid maxillary expansion. *Angle Orthod* 2011;81:38-43. Citado en PubMed:PMID: 20936952.
- 10- Johnson BM, McNamara JA, Bandeen RL, Bacceti T. Changes in soft tissue nasal widths associated with rapid maxillary expansion in puberal and postpuberal subjects. *Angle Orthod*. 2010;80:995-1001. Citado en PubMed:PMID: 20677946.
- 11- Reyes RM, Comas Mirabent RB, Martínez Ramos MR. Expansión rápida del maxilar con el tornillo tipo Hyrax un adolescente. *MEDISAN* [Internet]. 2015 [citado 16 Jun 2016]; 19(3):417-20. Disponible en: http://scielo.sld.cu/scielo.php?script=sci_arttext&pid=S1029-30192015000300014

- 12- Rodríguez Yáñez EE, Casasa Araujo R, Natera Marcote AC. 1.001 tips en Ortodoncia y sus secretos. México: Edit AMOLCA; 2007.p. 198-200.
- 13- Sygouros A, Motro M, Ugurlu F. Surgically assisted rapid maxillary expansion: Cone- beam computed tomography evaluation of different surgically techniques and their effects on the maxillary dentoskeletal complex. Am J OrthodDentofacialOrthop. 2014;146:748-57. Citado en PubMed:PMID: 25432256.
- 14- Sandoval Vidal P, Agurto San Huesa P, Holmberg Peters F. Tratamiento de Expansión dentoalveolar asistida con corticotomía, a propósito de un caso clínico. Rev Clin Implantol Rehabil Oral [Internet]. 2014 [citado 16 Mar 2016];7(3):187-93. Disponible en: <https://www.sciencedirect.com/science/article/pii/S0718539114000329>
- 15- Hidalgo García V, Solano Mendoza B, Solano Reina E. Indicaciones de las técnicas de Expansión Rápida del paladar quirúrgicamente asistida y comparativa de la estabilidad. Rev Esp Oral Maxilofac [Internet]. 2018 [citado 16 Mar 2016];40:27-32. Disponible en: <http://www.elsevier.es/es-revista-revista-espanola-cirugia-oral-maxilofacial-300-avance-indicacion-las-distintas-tecnicas-expansion-S1130055817300023>
- 16- López D, Orozco Martínez D. Disyunción Palatina y sus efectos en las vías aéreas superiores. Rev. Latinoamericana de Ortodoncia y Odontopediatría [Internet]. 2016 [citado 16 Mar 2016]. Disponible en: <https://www.ortodoncia.ws/publicaciones/2016/art-46/>
- 17- Villavicencio JA, Fernández MA, Magaña AL. Ortopedia dentofacial. Una visión multidisciplinaria. Caracas: Edit. Actualidades Médico Odontológicas Latinoamericanas CA; 1996. p. 275.
- 18- Mc Namara J. Tratamiento ortodóntico y ortopédico en la dentición mixta. 1era. Edición. Edit. NeedhamPress, Michigan; 1995. p.135 – 83.

Recibido: 4/12/17

Aceptado: 8/2/18

Damarys Calvo Pérez. Hospital Pediátrico Eliseo Noel Caamaño, Matanzas. Compostela esquina Santa Isabel.Matanzas.Correo electrónico: isabelmartinez.mtz@infomed.sld.cu

CÓMO CITAR ESTE ARTÍCULO

Calvo Pérez D, Martínez Brito I, García del Busto China M, Hernández González YO, Saborit Carvajal T. Disyunción Maxilar. Rev Méd Electrón [Internet]. 2018 Ene-Feb [citado: fecha de acceso]; 40(1). Disponible en:
<http://www.revmedicaelectronica.sld.cu/index.php/rme/article/view/2540/3713>