

Manifestación oral del pénfigo vulgar. Reporte de un caso

Oral manifestation of vulgar pemphigus. A case report

Dr. Ramón Ahmed Pérez García^{1*}
Dr. Blas Jorge González Manso¹
Dr. Alberto Jorge Díaz¹

¹ Hospital General Universitario Dr. Gustavo Aldereguía Lima. Cienfuegos, Cuba.

* Autor para la correspondencia: ramon.perez@gal.sld.cu

RESUMEN

El pénfigo es una enfermedad autoinmune potencialmente mortal, que causa ampollas y erosiones en la piel y en la membrana mucosa. Las lesiones epiteliales son el resultado de autoanticuerpos que reaccionan con las glicoproteínas desmosomales y están presentes en la superficie celular del queratinocito. La reacción autoinmune contra estas glicoproteínas causa una pérdida de adhesión celular, resultando en la formación de ampollas intraepiteliales. Del 80 al 90 % de los pacientes con pénfigo vulgar, desarrollan trastornos cutáneos y en el 60 % de los casos alteraciones en la mucosa que es el primer o único signo. El diagnóstico de las lesiones en cavidad bucal es fundamental, ya que pueden prevenir su afectación a la piel. Si se establece el tratamiento en su etapa inicial, la enfermedad es más fácil de controlar y aumenta la posibilidad de una remisión temprana del trastorno y mejor calidad de vida. Este reporte de caso mostró a una paciente de 35 años, la que comenzó a presentar lesiones ulceradas en toda la orofaringe, con sensación de ardor e incapacidad para la ingestión de alimentos. El diagnóstico fue pénfigo vulgar.

Palabras clave: pénfigo vulgar oral; lesiones orales; úlceras orales.

ABSTRACT

Pemphigus is a potentially deadly autoimmune disease causing blisters and erosions in the skin and the mucous membrane. The epithelial lesions are the result of antibodies reacting to desmosomal glycoproteins, and are present in the keratinocytes cellular surface. The autoimmune reaction to these glycoproteins causes a cellular adhesion loss resulting in the formation of intraepithelial blisters. From 80 to 90 % of the patients with vulgar pemphigus develop skin disorders, and

60 % of the cases show mucosa changes as the first or unique sign. The diagnosis of the lesions in oral cavity is essential because it could prevent the skin damage. If the treatment begins in an initial stage, it is easier to control the disease and the possibility of the disorder's early remission and a better life quality increases. This is the report of the case of a female patient, aged 35 years, who presented ulcerated lesions in the entire oropharyngeal region, with itching sensation and inability for food consumption. The diagnosis was vulgar pemphigus.

Key words: oral vulgar pemphigus; oral lesions; oral ulcers.

Recibido: 10/12/2017.

Aceptado: 10/04/2018.

INTRODUCCIÓN

Existe un número de enfermedades dermatológicas que pueden presentar manifestaciones bucales, en ocasiones en forma de lesiones descamativas de la encía o ulceraciones gingivales. Las enfermedades con más relevancia en esta categoría incluyen el liquen plano, pénfigo vulgar, eritema multiforme y lupus eritematoso.⁽¹⁾

El pénfigo es una alteración ampollosa infrecuente que afecta a la piel y a las mucosas. Se trata de una reacción autoinmunitaria específica de órgano, caracterizada por la producción de autoanticuerpos patógenos dirigidos contra las proteínas desmosómicas. Casi invariablemente tiene afectación oral y es la primera manifestación visible en la mayoría de las ocasiones.⁽²⁻⁴⁾

Cada año se reportan entre 0.5 y 3.2 por cada 100,000 habitantes con la incidencia más alta en la quinta y sexta década de la vida, con una proporción de hombres a mujeres de 1: 2.⁽⁵⁾ Se han informado sobre algunas complicaciones raras en niños y ancianos.⁽⁶⁾

Es un padecimiento poco común en el norte de Europa y EE.UU. Se estima que hay un vínculo genético fuerte con antígenos HLA clase II, mientras que la prevalencia e incidencia es más alta en la raza judía y en los países de todo el mar Mediterráneo.^(7,8)

Las principales variantes del pénfigo son: vulgar, vegetante, foliáceo, eritematoso, paraneoplásico y relacionado con el fármaco. La variante histológica vulgar es la forma más común y representa más del 80 % de los casos. En la mayoría de los pacientes, afecta la mucosa oral y algunas veces es difícil de diagnosticar cuando solo está presente la afectación de la mucosa.⁽⁹⁾

Las manifestaciones bucales han sido destacadas por la frecuencia de su aparición, generalmente es donde primero se aprecia. Aparecen las lesiones extensas, ampollares, en cualquier parte de la mucosa y en forma de vesículo ampolla. Es raro encontrarlas intactas, pues tienden a abrirse rápidamente o romperse dejando

una zona erosionada, eritematosa, sangrante, dolorosa, que impide la alimentación. Los fenómenos de maceración añadida del tejido, la infección y desequilibrio de la flora oral originan un olor ofensivo caracterizado como "olor a ratón". La pérdida del epitelio ocasionado por el frotamiento con el dedo de la mucosa, afectada por el pénfigo, recibe el nombre de signo de Nikolsky positivo, el cual es propio de las afectaciones de la piel.

Las lesiones tienden también a poseer bordes desflecados y a estar cubiertas de exudado blanco, puede ocurrir su extensión a los labios con formación de lesiones costrosas. En estos pacientes la salivación es profusa.⁽¹⁰⁾

En cuanto a la conducta a seguir, se recomienda el uso de prednisona a una dosis de 75-100 mg/día hasta la remisión clínica para posteriormente iniciar su disminución progresiva 5 mg/día y suspensión. Solo en situaciones excepcionales, que no respondan al tratamiento con esteroides, se puede recurrir a inmunosupresores como: ciclosporina, metotrexato, ciclofosfamida, rituximab.⁽¹¹⁾

Este informe de caso describe a un paciente que fue remitido por presentar úlceras en la boca y dificultad para ingerir alimentos, desde hacía 15 días. Al mismo se le diagnosticó pénfigo vulgar.

PRESENTACIÓN DEL CASO

Paciente femenina de 35 años de edad, remitida desde su área de salud al Servicio de Cirugía Maxilofacial, de la provincia de Cienfuegos, por presentar lesiones ulceradas en toda la cavidad bucal incluyendo mucosa labio. (Fig. 1)

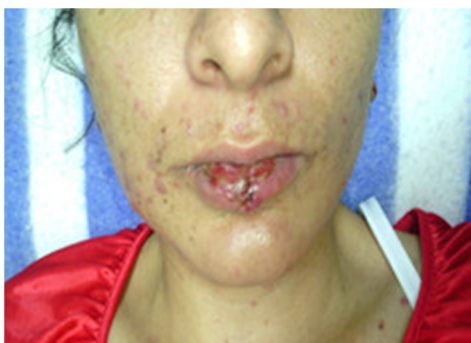

Fig. 1. Lesiones ulceradas en toda la cavidad bucal.

Presentaba sensación de ardor bucal e incapacidad para la ingestión de alimentos. Paciente con antecedentes de salud aparente, no presencia de hábitos tóxicos. Al interrogatorio la paciente refiere haber tenido episodios similares en meses anteriores pero tolerables.

Examen físico

Se detectaron múltiples adenopatías en ambos hemicuellos. En el examen intraoral se pudo constatar úlceras sangrantes, dolorosas, de bordes irregulares, mal definidos en toda la mucosa y con toma de las paredes faringeadas y extendidas a ambos labios. (Fig. 2 y 3)

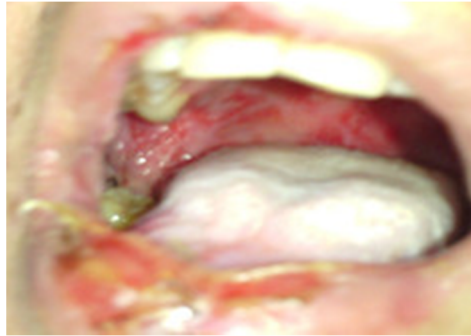

Fig. 2. Úlceras sangrantes y dolorosas de bordes irregulares en toda la mucosa.

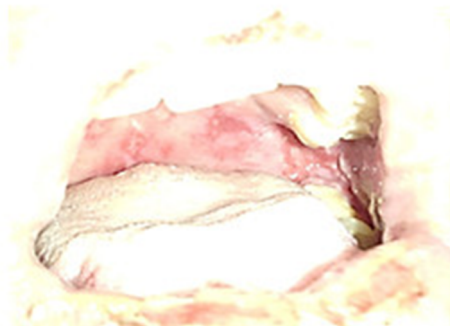


Fig. 3. Úlceras sangrantes y dolorosas, de bordes irregulares en toda la mucosa.

Al realizarle presión con los dedos en las lesiones, se constató desprendimiento de la mucosa (signo de Nikolsky positivo). Se indicaron los siguientes complementarios:

- Hemograma.
- Química sanguínea.
- Perfil hepático.
- Serología VIH.
- Lámina periférica.

Los resultados fueron dentro de los parámetros normales. Se comenzó tratamiento con el uso de enjuagatorios bucales con manzanilla y después la aplicación de aloe vera; alternando con corticoides tópicos, en este caso triamcinolona al (0,1 %/25g). Con la frecuencia de 4 veces al día durante 15 días.

El cuadro empeoró con el tiempo, por lo que se decidió realizar biopsia incisional de la mucosa bucal y del labio inferior. Desde el punto de vista histológico se informó

una separación intraepidérmica secundaria a una pérdida de adhesión interqueratinocítica (acantólisis) e infiltrado perivascular concluyendo el diagnóstico como pénfigo vulgar.

DISCUSIÓN

El pénfigo representa un grupo de trastornos inmunomediados caracterizado por ampollas y ulceración generalizadas que afectan la piel y las membranas mucosas. Donde se muestran autoanticuerpos circulantes contra la adhesión dependiente de moléculas de calcio (desmosomas), que mantienen la adhesión de los queratinocitos.⁽¹²⁾

La unión de autoanticuerpos a los componentes desmosómicos da como resultado desprendimiento de célula-célula (acantolisis) y formación de ampollas intraepiteliales.⁽¹³⁾

El mecanismo subyacente responsable de causar las lesiones intraepiteliales es la unión de autoanticuerpos de IgG a la desmogleína 3, una molécula de adhesión de glucoproteína transmembrana presente en el desmosoma. La unión del anticuerpo de pénfigo vulgar activa la proteasa, mientras que las pruebas más recientes respaldan la teoría de que sus anticuerpos bloquean directamente la función de adhesión de la desmogleína.^(14,15) La separación de las células llamada acantolisis tiene lugar en las capas inferiores del estrato espinoso, que resulta en la formación de bulla suprabasilar. La bulla involucra cada vez más un área más grande de epitelio, lo que resulta la pérdida de una gran área de piel y mucosa.⁽¹⁶⁾

Clínicamente aparece de forma inespecífica y es habitual que el diagnóstico se retrase unos meses a causa de ello. Las lesiones que aparecen son ampollas múltiples, mal definidas, de diferentes tamaños y techo fino, que se rompen fácilmente. Provocando erosiones superficiales con fondo necrótico y un halo eritematoso, irregulares y muy dolorosas, que curan sin dejar cicatrices. La localización más frecuente es la zona posterior de la boca, cerca del plano oclusal, los labios, la encía edéntula y el paladar blando; por ser zonas de mayor roce. El signo de Nikolsky es positivo y en ocasiones aparece una gingivitis descamativa crónica.^(17,18) Las lesiones orales en fase avanzada pueden dificultar la alimentación y comprometer el estado nutricional del paciente.⁽¹⁹⁾

Estas pueden persistir durante meses antes de progresar a la piel y otras superficies mucosas. La afectación cutánea puede ser localizada o generalizada. Las lesiones cutáneas tienen predilección por el tronco puntos de ingle, axilas, cuero cabelludo y cara. Se desarrollan ampollas flácidas en estos sitios y pueden fusionarse; estas ampollas finalmente se rompen y resultan en erosiones dolorosas.⁽²⁰⁾

El pénfigo vulgar debe diferenciarse de otros trastornos ampollares tales como liquen plano, penfigoide de membrana mucosa, enfermedad IgA y eritema multiforme. Es crucial establecer un diagnóstico temprano para pacientes con pénfigo vulgar, de modo que el tratamiento puede comenzar lo antes posible. El médico sospechará de la enfermedad en un paciente con ampollas frágiles y sin cicatrices, erosiones que implican un grado variable de afectación cutánea. El diagnóstico se confirma mediante la realización de una biopsia y la circulación de

autoanticuerpos contra las uniones intercelulares en la epidermis, por microscopía de inmunofluorescencia directa e indirecta, respectivamente. Además, la especificidad molecular de los autoanticuerpos contra el pénfigo puede caracterizarse por inmunoensayos cuantitativos que utilizan recombinante Dsg 1 y 3, que pueden usarse como herramientas de monitoreo para el seguimiento.⁽²¹⁾

La elección de los tratamientos depende de la gravedad de la enfermedad, por lo que debe evaluarse de forma cuidadosa en función de los criterios propios: intensidad de la afectación mucosa que dificulte la alimentación. Se organiza en dos fases: tratamiento de ataque, destinado a controlar la enfermedad y tratamiento de mantenimiento, que consta de una fase de consolidación y, después, de otra de reducción progresiva, destinada a mantener la remisión completa.

En la mayoría de los casos, sin embargo, el control de la enfermedad o la remisión se logra utilizando corticosteroides sistémicos solos, o en combinación con medicamentos inmunomoduladores. El aspecto más importante de la enfermedad es su reconocimiento, diagnóstico y tratamiento temprano. El estomatólogo tiene una oportunidad única para hacer el diagnóstico e instituir el tratamiento.⁽²²⁻²⁴⁾

El pénfigo vulgar es una enfermedad crónica autoinmune mucocutánea que con frecuencia se manifiesta inicialmente en la mucosa bucal, afectada posteriormente la piel y otras mucosas. Se considera que los profesionales en la esfera estomatológica deben conocer las bases clínicas de esta enfermedad, para realizar un diagnóstico certero y aplicar un tratamiento oportuno ya que de estos dependen el pronóstico y la evolución de la misma.

REFERENCIAS BIBLIOGRÁFICAS

1. Karagoz G, Bektas-Kayhan K, Unur M. Desquamative gingivitis: A review. J Istamb Univ Fac Dent. 2016 Apr 1;50(2):54-60. Citado en PubMed; PMID: 28955567.
2. Mustafa MB, Porter SR, Smoller BR, et al. Oral mucosal anifestations of autoimmune skin diseases. Autoimmunity Rev. 2015; 14(10):930. Citado en PubMed; PMID: 26117595.
3. Fernando Tomás A, Maria Helena Tomás M. Diagnóstico em patologia bucal [Internet]. Brasil: Elsevier; 2015 [citado 14/09/2017] .Disponible en: <https://www.loja.elsevier.com.br/diagnostico-em-patologia-bucal-9788535274752.html>
4. Fernández S. Study of oral, ear, nose and throat involvement in pemphigus vulgaris by endoscopic examination. Br J Dermatol. 2012;167(5):1011-6. Citado en PubMed; PMID: 22716123.
5. Castro Leite DF, Pereira Macedo M, De Sousa Simas CM, et al. Pênfigo vulgar en cavidad bucal: relato de caso clínico. RFO UPF [Internet]. 2015 [citado 26/09/2017];20(3):367-71. Disponible en: http://revodonto.bvsalud.org/scielo.php?script=sci_arttext&pid=S1413-40122015000300016&lng=pt

6. Rai A, Arora M, Naikmasur V. Oral Pemphigus Vulgaris: Case Report. Ethiopian journal of health sciences [Internet]. 2015 [citado 04/10/2017];25(4): 637-72. Disponible en: <https://www.ajol.info/index.php/ejhs/article/view/122998>
7. Slomov E, Loewenthal R, Goldberg I, et al. Pemphigus vulgaris in Jewish patients is associated also with HLA-Aregion genes. Hum Immunol [Internet]. 2003 [citado 26/09/2017];64(Suppl 10): 139. Disponible en: <https://www.infona.pl/resource/bwmeta1.element.elsevier-21f63b34-3df0-344e-aaa4-731cf6f835a9>
8. Kuriachan D, Suresh R, Janardhanan M, et al. Oral Lesions: The Clue to Diagnosis of Pemphigus Vulgaris. Case Reports in Dentistry. Case Rep Dent. 2015;15:593940. Citado en PubMed; PMID: 26664754.
9. Cirillo N. Urban legends: pemphigus vulgaris. Oral Dis. 2012;18(5):442-58. Citado en PubMed; PMID: 22335787.
10. Morejón F. Medicina Bucal I. La Habana: Ecimed; 2008.
11. Kasperkiewicz M, Ellebrecht C, Takahashi H. Pemphigus. Nat Rev Dis Primers. 2017;3:17026. Citado en PubMed; PMID: 28492232.
12. Beutner EH, Jordon RE. Demonstration of Skin Antibodies in Sera of Pemphigus Vulgaris Patients by Indirect Immunofluorescent Staining. Proc Soc Exp Biol Med. 1964;117:505-10. Citado en PubMed; PMID: 14233481.
13. Grando S. Pemphigus autoimmunity: hypotheses and realities. Autoimmunity. 2012 Feb;45(1):7-35. Citado en PubMed; PMID: 21939410.
14. Cizenski J, Michel P, Watson I, et al. Spectrum of orocutaneous disease associations: Immune-mediated conditions. J Am Acad Dermatol. 2017;77(5):795-806. Citado en PubMed; PMID: 29029901.
15. Kershenovich R, Hodak E, Mimouni D. Diagnosis and classification of pemphigus and bullous pemphigoid. Autoimmun Rev. 2014;13(4-5):477-81. Citado en PubMed; PMID: 24424192.
16. Jensen PJ, Barad J, Morioka S. Epidermal Plasminogen activator is abnormal in cutaneous lesion. J Invest Dermatol. 1988 Jun;90(6):777-82. Citado en PubMed; PMID: 3131439.
17. Stanley J. Cell adhesion molecule as target of autoantibodies in pemphigus and pemphigoid bullous due to defective cell adhesion. Adv Immunol. 1993;53:291-325. Citado en PubMed; PMID: 8512037.
18. Muñoz-Corcuera M, Esparza-Gómez G, González-Moles MA, et al. Oral ulcers: clinical aspects. A tool for dermatologists. Part II. Chronic ulcers. Clin Exp Dermatol. 2009;34(4):456-61. Citado en PubMed; PMID: 19522982.
19. Czernik A, Toosi S, Bystryń JC, et al. Intravenous immunoglobulin in the treatment of autoimmune bullous dermatoses: an update. Autoimmunity. 2012;45(1):111-8. Citado en PubMed; PMID: 21923613.

20. Venugopal S, Murrell D. Diagnosis and clinical features of pemphigus vulgaris. *Immunol Allergy Clin North Am*. 2012; 32(2): 233-43. Citado en PubMed; PMID: 22560136.
21. Mihai S, Sitaru C. Immunopathology and molecular diagnosis of autoimmune bullous diseases. *J Cell Mol Med*. 2007; 11(3): 462-81. Citado en PubMed; PMID: 17521373.
22. Harman K, Seed P, Gratian M, et al. The severity of cutaneous and oral pemphigus is related to desmoglein 1 and 3 antibody levels. *Br J Dermatol*. 2001; 144(4): 775-80. Citado en PubMed; PMID: 11298536.
23. Murrell D, Marinovic B, Caux F. Definitions and outcome measures for bullous pemphigoid: recommendations by an international panel of experts. *J Am Acad Dermatol*. 2012; 66(3): 479-85. Citado en PubMed; PMID: 22056920.
24. Rath S, Reenesh M. Gingival pemphigus vulgaris preceding cutaneous lesion: A rare case report. *J Indian Soc Periodontol*. 2012; 16(4): 588-91. Citado en PubMed; PMID: 23493851.

Conflicto de intereses:

El autor declara que no existen conflictos de intereses.

CÓMO CITAR ESTE ARTÍCULO

Pérez García RA, González Manso BJ, Jorge Díaz J. Manifestación oral del pénfigo vulgar. Reporte de un caso. *Rev Méd Electrón [Internet]*. 2018 Nov-Dic [citado: fecha de acceso]; 40(6). Disponible en: <http://www.revmedicaelectronica.sld.cu/index.php/rme/article/view/2552/4066>