

Determinación del área en diferentes sitios utilizados para colocación de mini implantes en la cresta infracigomática

Determination of the area in different sites used for the placement of mini-implants in the infrazygomatic crest

Dra. Claudia Leticia Flores Carrillo^{1*}
Dr. Rafael Rivas Gutiérrez¹
Dr. Saúl Aguilar Orozco¹

¹ Universidad Autónoma de Nayarit. Tepic, Nayarit. México.

*Autor para la correspondencia: claus15@hotmail.com

RESUMEN

Introducción: estudios recientes indican que la cresta infracigomática es un sitio favorable para la colocación de mini implantes, sin embargo es importante conocer sus dimensiones anatómicas para colocarlos en una posición segura y lograr buena estabilidad.

Objetivo: determinar el área, en diferentes zonas de la cresta infracigomática, que son utilizadas para la colocación de miniimplantes.

Materiales y métodos: estudio descriptivo, observacional y transversal de 60 casos, con previo tratamiento de Ortodoncia y que reunieron los criterios de inclusión. Se utilizaron archivos radiográficos y de tomografías con tecnología cone-beam. Se realizó la estadística descriptiva y pruebas ANOVA, t de *Student* y método de comparación de *Tukey* para relacionar las variables.

Resultados: la zona de mayor área de hueso se encontró a nivel de la cúspide mesiovestibular del segundo molar ($30.2 \pm 12.1 \text{mm}^2$). La clase esquelética II presentó mayor área ($33.6 \pm 11.2 \text{mm}^2$). Se encontraron diferencias estadísticamente significativas al relacionar las variables área y zona, así como área y clase esquelética, pero no hubo significancia estadística al relacionar el área con el sexo.

Conclusiones. a nivel de la segunda molar superior es la referencia ideal para la colocación de mini implantes, en la cresta infracigomática, ya que esta tiene mayor área. Los casos Clase II presentan también un área mayor. El sexo no fue determinante.

Palabras clave: cresta infracigomática; mini implantes; área; ortodoncia.

ABSTRACT

Introduction: recent studies indicate that the infrazygomatic crest is a favorable site for the placement of miniscrew (mini implante), however it is important to know its anatomical dimensions to place them in a secure position and to obtain good stability.

Objective: to determine the area in different sites of the infrazygomatic crest that is used for the placement of mini-implants.

Materials and methods: descriptive, observational and cross-sectional study of 60 cases, with previous orthodontic treatment, that fulfilled the inclusion criteria. Radiographic and tomographic files with cone-beam technology were used. Descriptive statistics, ANOVA and t-Student tests, and Tukey's comparison method were used to relate the variables.

Results: The zone with the largest area was found at the level of the second molar in the mesiovestibular cusp ($30.2 + 12.1 \text{ mm}^2$). Skeletal class II showed the largest area ($33.6 + 11.2 \text{ mm}^2$). Statistically significant differences were found when relating the area and site variables as well as area and skeletal class, but there was no statistical significance in relating the area to sex.

Conclusions: the level of the upper second molar is the ideal reference for the placement of mini-implants in the infrazygomatic crest since it has a larger area. Class II cases also have a larger area. Sex was not determinant.

Key words: infrazygomatic crest; mini-implants; area; orthodontics.

Recibido: 21/03/2018.

Aceptado: 11/10/2018.

INTRODUCCIÓN

Actualmente la utilización de mini implantes ortodónticos como anclaje esquelético absoluto se ha popularizado, ya que ofrecen una gran variedad de aplicaciones clínicas, favorecen la disminución del tiempo de tratamiento y limitan los movimientos dentales indeseables. Permiten la aplicación de las fuerzas directamente sobre el hueso. Otras de las ventajas de los mini implantes son su pequeño tamaño, bajo costo y fácil remoción. Es importante considerar que tanto la calidad y la cantidad del hueso en el sitio de colocación, son factores determinantes de la estabilidad primaria.⁽¹⁻⁵⁾

La Tomografía Computarizada Cone Beam (TCCB) constituye una herramienta útil y la principal opción en el diagnóstico oral y maxilofacial, porque brinda imágenes con alta definición y baja exposición a la radiación.⁽⁴⁾

Estudios recientes indican que la cresta infracigomática (CI) es un sitio favorable para la colocación de mini implantes, sin embargo es importante conocer sus dimensiones anatómicas. Topográficamente este sitio se localiza en el maxilar superior y se puede palpar clínicamente como una elevación entre el hueso cigomático y el proceso alveolar, sobre la primera molar permanente.⁽⁶⁾ En sujetos jóvenes se puede encontrar entre la primera molar y la segunda premolar, pero en adultos a nivel de la primera molar.

La CI tiene la ventaja de estar conformada por la cortical vestibular y por el piso del seno, por lo que la fijación de los mini implantes es bicortical, lo que favorece su estabilidad.⁽⁷⁾ Además, la CI posee mayor densidad ósea y la cortical más gruesa que el proceso alveolar maxilar.^(8,9)

La colocación de mini implantes en la CI tiene varias aplicaciones clínicas entre las que destacan la retracción de la arcada superior, exposición gingival severa, mordida abierta, asimetría esquelética, entre otras.⁽¹⁰⁾

Comparando la tasa de fracasos entre los mini implantes colocados interradicularmente y los colocados en la CI, en esta última zona la tasa es ligeramente mayor.⁽¹¹⁾ Aunque se han asociado los fracasos con el tipo de mucosa de la zona de colocación, algunos autores plantean la probabilidad de fracasos en la colocación de mini implantes en la CI, no tiene relación con su inserción en mucosa móvil o en encía adherida.⁽¹⁰⁾

Debido al uso frecuente del anclaje esquelético, es importante el estudio anatómico de la cresta infracigomática para colocar los mini implantes en una posición segura y minimizar al máximo la posibilidad de fallas.

Dado que existen estudios en los que se han encontrado ciertas diferencias en cuanto a la anatomía de las corticales, y la tasa de fallas en la colocación de mini implantes respecto a características faciales, se realiza este estudio con el objetivo de determinar el área en diferentes zonas de colocación de mini implantes de la cresta infracigomática. Se estudian variables de sexo y clase esquelética, mediante imágenes de tomografía con tecnología cone beam.^(12,13)

MATERIALES Y MÉTODOS

El presente estudio es de tipo descriptivo, observacional y transversal. El universo fue de 516 pacientes que acudieron a la clínica de Posgrado en Ortodoncia la Universidad Autónoma de Nayarit, del período 2014 a 2017.

La muestra fue de 60 casos, 49 mujeres y 21 hombres, a su vez esta se dividió en tres grupos, 20 de cada clase esquelética. El muestreo fue no probabilístico por conveniencia. Solamente 20 casos con clase III esquelética reunieron los criterios de inclusión (su prevalencia es mucho menor), se eligió esta misma cifra para los casos Clase II y III esquelética, con el fin de hacer una comparación equitativa entre las mismas. Estos dos últimos grupos se conformaron con casos que reunían también los criterios de inclusión y fueron seleccionados al azar.

Se incluyeron archivos de pacientes con dentición permanente totalmente erupcionada pretratamiento de ortodoncia. Se excluyeron aquellos con enfermedades sistémicas asociadas a tejido óseo, enfermedad periodontal, apiñamiento dental severo, asimetría facial o dental, defectos óseos evidentes; así como historial de uso de bifosfonatos.

Se utilizaron archivos radiográficos para determinar la clase esquelética y tomografías de tecnología cone beam para medir el área de la cresta infracigomática. Para el análisis de las imágenes se utilizó el programa EZ3d Plus (Gyeonggi-do, Korea). En la estadística inferencial se utilizaron la prueba t de Student, ANOVA y el método de Comparación de Tukey.

La medición del área se llevó a cabo en tres zonas: a nivel de la cúspide mesiovestibular de la primera molar superior (1CMV), en la cúspide mesiovestibular de la segunda molar superior (2CMV) y en la cúspide distovestibular de la segunda molar superior (2CDV). Se midieron ambas hemiarcadas, tanto del lado derecho como del lado izquierdo. En las imágenes tomográficas, en la vista axial, se alineó el plano sagital (línea azul) al centro de las cúspides vestibulares de la primera y segunda molar superior. (Fig. 1)

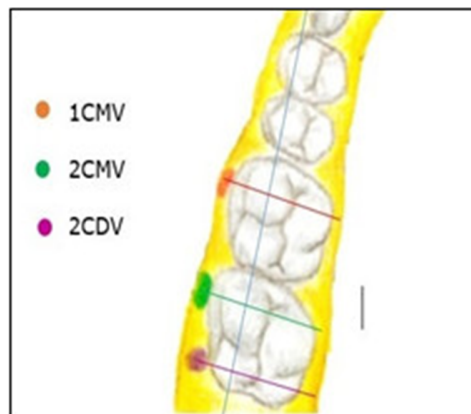


Fig. 1. Imágenes tomográficas de la vista axial.

Posteriormente en la vista sagital, se alineó el plano axial, identificado en la imagen con color verde, de acuerdo al plano oclusal y localizando la cúspide de interés. El plano coronal también se posicionó al centro de la cúspide. (Fig. 2)

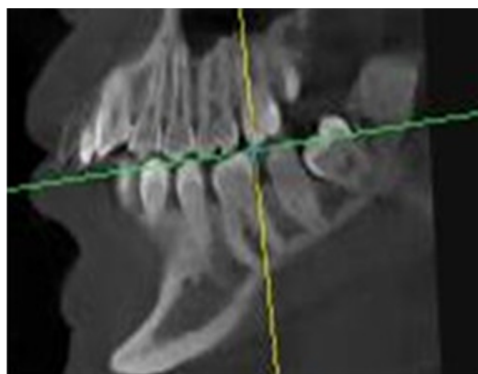


Fig. 2. Imágenes tomográficas de vista sagital.

En la vista coronal se colocó una línea de referencia, siguiendo la cara vestibular de la raíz de la molar hasta interceptar el piso del seno maxilar, donde se denominó punto S. Para la medición del área se contorneó la superficie externa de la CI. La cara vestibular del ápice de la molar hasta llegar al punto S, y a partir de este se continuó en línea recta y horizontalmente, hasta llegar nuevamente a su superficie externa. Todas las mediciones fueron realizadas por la misma persona, previamente capacitada para el manejo del programa EZ3D Plus. (Fig. 3)

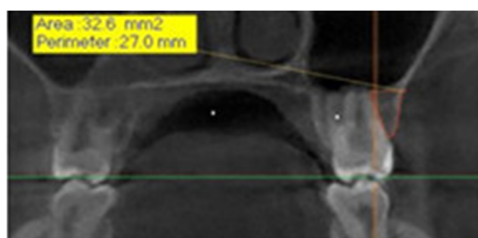


Fig. 3. Imágenes de la vista coronal con línea de referencia colocada.

RESULTADOS

Se encontró mayor área a nivel de la segunda molar superior en la cúspide mesiovestibular, con una media de $30.2 \pm 12.1 \text{mm}^2$; seguida de la cúspide distovestibular de la segunda molar, con un promedio de $29.3 \pm 10.8 \text{mm}^2$.

Finalmente la zona de menor área fue a nivel de la cúspide mesiovestibular de la primera molar, con una media de $19.9 \pm 11.4 \text{mm}^2$.

Se encontraron diferencias estadísticamente significativas mediante la prueba de ANOVA ($p < 0.0001$). Además se realizó el método de Comparación de Tukey y se hallaron diferencias significativas entre todas las variables ($p < 0.0001$), excepto al comparar la zona de la cúspide mesiovestibular con la de la cúspide distovestibular de la segunda molar ($p = 0.8442$).

El sexo femenino presentó mayor área con una media de $30.4 \pm 12.3 \text{mm}^2$ en relación al masculino con $29.8 \pm 11.7 \text{mm}^2$. Sin embargo, mediante la prueba de t de Student no se encontraron diferencias estadísticamente significativas ($p = 0.785$).

El área de la CI en los casos clase II esquelética fue mayor con una media de $33.6 \pm 11.2 \text{mm}^2$, seguida de la clase I con $27.4 \pm 11 \text{mm}^2$ y finalmente la clase III con $26.8 \pm 11.2 \text{mm}^2$. Se encontraron diferencias estadísticamente significativas mediante la prueba de ANOVA ($p = 0.0002$). (Tabla 1)

Tabla 1. Comportamiento del área por sexo

Sexo	Área mm ²	DE	t de Student
Masculino	29,8	$\pm 11,7$	P=0,785
Femenino	30,4	$\pm 12,3$	
Clase Esquelética	Área mm ²	DE	ANOVA
Clase I	27,4	± 11	P<0,0001
Clase II	33,6	$\pm 11,2$	
Clase III	26,8	$\pm 11,2$	
Corte	Área mm	DE	ANOVA
1er molar CMV	19,9	$\pm 11,4$	P<0,0001
2do molar CMV	30,2	$\pm 12,1$	
2do molar CDV	29,3	$\pm 10,8$	

DISCUSIÓN

Los resultados de la presente investigación coinciden con autores que recomiendan la segunda molar superior, como el sitio más adecuado para la colocación del mini implante debido a que, a este nivel, la cresta infracigomática posee un grosor favorable. También los ápices de la segunda molar son menos divergentes y la colocación del mini implante a este nivel facilita la distalización de la arcada superior.⁽¹⁴⁾

Con fines de facilitar la retracción del sector anterior maxilar se recomienda la colocación de la punta de los mini implantes lo más anterior posible al ápice mesiovestibular de los molares. También se recomienda monitorear el proceso, ya que si la retracción no se ha logrado en un periodo de 4 a 6 meses, se debe indicar al paciente una tomografía cone beam. Los mini implantes de 12 mm de largo pueden utilizarse en la CI a nivel de la segunda molar superior, pero con esta longitud existen más posibilidades de que intercepten los ápices de la molar, evitando la distalización; por lo que un minitornillo de 8 mm es suficiente y tiene más posibilidades de éxito en esta zona.

Otros hallazgos consultados indican que la zona ideal para la colocación de mini implantes es la zona bucal alveolar de la cresta infracigomática. Ubicada entre la primera molar y la segunda molar superior, debido a que encontraron diferencias estadísticamente significativas ($p < 0.05$) al comparar el grosor en tres zonas, entre la primera premolar y la primera molar, a nivel de la primera molar y entre la primera molar superior y la segunda molar superior.

Se considera que es recomendable considerar las diferencias anatómicas de cada individuo, ya que en su estudio al medir la distancia entre la cresta alveolar y el piso del seno maxilar, se encontraron valores entre un rango de 4.21 mm a 29.32 mm. En la presente investigación los valores del área se observaron en un rango de 5.8 mm² a 55mm², por lo que también es válida la recomendación anterior.⁽⁴⁾

En un estudio donde midieron la distancia existente entre el canal de la arteria alveolo antral y premolares y molares, sin incluir al tercer molar. La mayor distancia encontrada se presentó entre el segundo molar, con una media de 19.75 mm; seguida de la primera premolar, con 19.2mm; después el primer molar, con 16.9 mm y finalmente el segundo premolar con 17.3mm. Sus resultados coinciden con el presente trabajo, determinando como zona ideal para la colocación de mini implantes en la cresta infracigomática a nivel de la segunda molar, por presentar menos riesgo de dañar la arteria alveolo antral.⁽⁸⁾

En otras investigaciones se evalúan el grosor y la densidad ósea en diferentes sitios de colocación de mini implantes, 34 áreas en el maxilar y 40 en la mandíbula. Se comparan los valores entre clases esqueléticas, edad y sexo. En cuanto a grosor de las corticales, no hallan diferencias significativas entre sexo y maloclusión.⁽¹⁵⁾

Según Lin J,⁽¹⁶⁾ la superficie alveolar vestibular de la segunda molar es más gruesa, que a nivel de la primera molar, incluso en Taiwán, la mayoría de los ortodoncistas prefieren utilizar la segunda molar superior para colocar los mini implantes. Aunque en pacientes con cavidad oral pequeña se dificulta la colocación del mini implante a nivel de la segunda molar, por lo que en ellos se sugiere la alternativa de colocarlos a nivel de la primera molar.

Se concluye que en la CI a nivel de la cúspide mesiovestibular de la segunda molar superior, se encuentra la zona con mayor área, seguida de la zona de la cúspide distovestibular, por lo que los autores consideran como zona preferente para la colocación de mini implantes la segunda molar superior. Los casos clase II esquelética presentaron mayor área de la CI. En cuanto al sexo este no es determinante del área de hueso de la CI.

REFERENCIAS BIBLIOGRÁFICAS

1. Fayed M, Pazera P, Katsaros C. Optimal sites for orthodontic miniimplant placement assessed by cone beam computed tomography. *Angle Orthod.* 2010;80(5):939-51. Citado en PubMed; PMID: 20578867.
2. Benavides S, Cruz P, Chang M. Microimplantes, una nueva opción en el tratamiento de Ortodoncia. *Odont Vital* [Internet]. 2016 [citado 18/03/2018];2(25):63-75. Disponible en: <http://www.scielo.sa.cr/pdf/odov/n25/1659-0775-odov-25-00063.pdf>
3. Lee HS, Choi HM, Choi DS, et al. Bone thickness of the infrazygomatic crest area in skeletal Class III growing patients: A computed tomographic study. *Imaging Sci Dent.* 2013;43(4):261-6. Citado en PubMed; PMID: 24380065.
4. Liu H, Wu X, Yang L, et al. Safe zones for miniscrews in maxillary dentition distalization assessed with cone-beam computed tomography. *Am J Orthod Dentofacial Orthop.* 2017;151(3):500-6. Citado en PubMed; PMID: 28257734.
5. Laursen M, Melsen B, Cattaneo P. An evaluation of insertion sites for mini-implants a micro-CT study of human autopsy material. *Angle Orthod.* 2013;83(2):222-9. Citado en PubMed; PMID: 22920309.
6. Baumgaertel S, Hans M. Assessment of infrazygomatic bone depth for mini-screw insertion. *Clin Oral Implants Res.* 2009;20(6):638-42. Citado en PubMed; PMID:19281501.
7. Liou EJ, Chen PH, Wang YC, et al. A computed Tomographic image study on the thickness of the infrazygomatic crest of the maxilla and its clinical implications for miniscrew insertion. *Am J Orthod Dentofacial Orthop.* 2007;131(3):352-6:352-6. Citado en PubMed; PMID: 17346590.
8. Cruz Ibañes LA, Gualán Cartuche LP, Cazar Almache ME, et al. Seguridad en la colocación de miniimplantes en la región infracigomática. *Rev Lat Ortod Ortop* [Internet]. 2015 [citado 18/03/2018]. Disponible en: <https://www.ortodoncia.ws/publicaciones/2015/art-48/>
9. Farnsworth D, Rossouw E, Ceen RF, et al. Cortical Bone Thickness at common miniscrew implant placement sites. *Am J Orthod Dentofacial Orthop.* 2011;139(4):495-503. Citado en PubMed; PMID: 21457860.

10. Hsu E, Lin JSY, Yeh HY, et al. Comparison of the failure rate for infrazygomatic bone screws placed in movable mucosa or attached gingiva. *Int J Orthod Implantol* [Internet]. 2017 [citado 18/03/2018]; 47:96-106. Disponible en: http://iaoi.pro/asset/files/ijoi_47_pdf_article/096_106.pdf
11. Uribe F, Mehr R, Mathur A, et al. Failure rates of mini-implants placed in the infrazygomatic región. *Prog Orthod* [Internet]. 2015 [citado 18/03/2018]; 16(31). Disponible en: <https://progressinorthodontics.springeropen.com/articles/10.1186/s40510-015-0100-2>
12. Ozdemir F, Tozlu M, Germec-Cakan D. Cortical bone thickness of the alveolar process measured with cone-beam computed tomography in patients with different facial types. *Am J Orthod Dentofacial Orthop*. 2013; 143(2):190-6. Citado en PubMed; PMID: 23374925.
13. Moon CH, Park HK, Nam JS, et al. Relationship between vertical skeletal pattern and success rate of orthodontic mini-implants. *Am J Orthod Dentofacial Orthop*. 2010; 138(1):51-7. Citado en PubMed; PMID: 20620833.
14. Lin J, Roberts E. CBCT Imaging to diagnose and correct the failure of maxillary arch retraction with IZC screw anchorage. *IJOI* [Internet]. 2014 [citado 18/03/2018]; 3:4-17. Disponible en: http://iaoi.pro/asset/files/ijoi_35_pdf_article/004_017.pdf
15. Rossi M, Bruno G, De Stefani A, et al. Quantitative CBCT evaluation of maxillary and mandibular cortical bone thickness and density variability for orthodontic miniplate placement. *Int Orthod*. 2017; 15(4):610-624. Citado en PubMed; PMID: 29113844.
16. Lin J, Eugene R. Guided Infra-zygomatic screws: Reliable maxillary arch retraction. *Int J Orthod Implantol* [Internet]. 2017 [citado 18/03/2018]; 46:4-16. Disponible en: <http://iaoi.pro/archive/post/id/287>

Conflicto de intereses:

El autor declara que no existen conflictos de intereses.

CÓMO CITAR ESTE ARTÍCULO

Flores Carrillo CL, Rivas Gutiérrez R, Aguilar Orozco S. Determinación del área en diferentes sitios utilizados para colocación de mini implantes en la cresta infracigomática. *Rev Méd Electrón* [Internet]. 2018 Nov-Dic [citado: fecha de acceso]; 40(6). Disponible en: <http://www.revmedicaelectronica.sld.cu/index.php/rme/article/view/2680/4069>