

Ectopia tímica. Reporte de un caso.

Revista Médica Electrónica 2006;28(5)

HOSPITAL PEDIÁTRICO UNIVERSITARIO "ELISEO NOEL CAAMAÑO". MATANZAS

Ectopia tímica. Reporte de un caso.

Thymus ectopy. Report of a case.

AUTORES

Dr. Víctor Ferreira Moreno.(1)

E-mail:victorf.mtz@infomed.sld.cu

Dr. Crisanto Abad Cerulia. (2)

E-mail:crisanto.abad@infomed.sld.cu

Dr. Eloy Montes de Oca Rodríguez(3)

Dr. Narciso Hernández Rodríguez. (4)

Dra. Silvia Elena Moreno Kim (5)

(1) Especialista de I Grado en Radiología. Profesor Instructor de Radiología.

(2) Especialista de I Grado en Cirugía Pediátrica. Profesor Asistente de Cirugía Pediátrica

(3)Especialista de II Grado en Radiología. Profesor Auxiliar de Radiología.

(4) Especialista de I Grado en Cirugía General.

(5) Especialista de 1 Grado en Anatomía Patológica. Profesora Asistente

RESUMEN

La gingivitis crónica es una de las formas más frecuentes de enfermedad periodontal. Se considera una afección inmunoinflamatoria crónica del periodonto de protección donde la microbiota del surco y la respuesta del hospedero son factores de riesgo primordiales. Se clasifica de acuerdo a las características clínicas e histopatológicas en edematosa, fibroedematosa y fibrosa. En un grupo de pacientes se utilizó aceite de girasol ozonizado, Oleozón (como único medicamento), en el tratamiento de la gingivitis crónica edematosa , y se comparó con un grupo control en el que se empleó clorhexidina acuosa al 0,2%, en ambos grupos se realizaron tartrectomías semanales e indicación de la fisioterapia bucal. La muestra fue de 100 pacientes mayores de 15 años, distribuidos aleatoriamente. Se realizaron aplicaciones semanales y tantas visitas a consulta como fuera necesario. El criterio de curación tomado en cuenta fue la remisión del edema y la inflamación hasta lograr alcanzar las características normales de la encía y la desaparición de las bolsas gingivales y del sangramiento. Se alcanzó el 93 % de pacientes curados con Oleozón y el 65 % con clorhexidina, con diferencias significativas entre ambos grupos. El mayor número de pacientes necesitó de 2 a 3 visitas a consulta en el grupo de estudio, y más de 4 visitas en el grupo control. No se detectaron reacciones adversas al Oleozón.

DeCS:

TIMO/anomalías

TIMO/radiografía

TIMO/cirugía

HUMANO

RECIÉN NACIDO

INTRODUCCIÓN

La gingivitis crónica se define como el proceso inflamatorio que afecta el periodonto de protección, alterando las características normales de la encía.

Una parte considerable de la población infantil, fundamentalmente en la edad escolar, la padece con carácter pandémico. La literatura reporta prevalencias altas en diferentes partes del mundo, la incidencia va aumentando con la edad, asociada a deficiencias en la higiene bucal. 1, 2

Hoy se atribuye el riesgo mayor al metabolismo microbiano de la placa dentobacteriana y a la microbiota del surco, y también una serie de factores que favorecen la acumulación de placa como son el sarro, el apiñamiento dentario, restauraciones deficientes, respiración bucal, presencia de caries y contactos dentarios deficientes, el tabaquismo y el alcoholismo.

Existen diferentes afecciones sistémicas como la diabetes mellitus, hemopatías, endocrinopatías, trastornos psicósomáticos, infección por VIH y estados funcionales en la mujer, que establecen condiciones biológicas en el hospedero favorables al agravamiento de cuadros preestablecidos de gingivitis crónica. 3, 4

Se clasifica de acuerdo a su aspecto anatomoclínico y por las características histopatológicas en: edematosa, fibrosa y fibroedematosa. 4

El sangrado de la encía no es una característica normal, pero su presencia es un signo clínico muy valorativo de gingivitis crónica que adquiere una connotación especial para el diagnóstico diferencial. Cuando el epitelio gingival se reduce y degenera no ofrece el mismo grado protector, y ante estímulos sencillos como el simple roce de la mucosa del carrillo, se provoca la ruptura de los capilares y la subsiguiente hemorragia que refieren los pacientes como espontánea.

El aspecto anatomoclínico de la gingivitis crónica es representativo de los eventos que se suceden desde que el tejido gingival es agredido, emprende su defensa y consigue o no su recuperación. El cuadro clínico edematoso identifica la destrucción y el fibroso la reparación. 4,5

La encía edematosa tiene un color rojo intenso, puede adquirir hasta tonos azulados, hay un aumento de la vascularización y disminución o desaparición de la queratina epitelial, es blanda y depresible debido al exudado inflamatorio líquido y celular, degeneración del tejido conectivo y epitelio asociado con edema e invasión leucocitaria. Desaparece el punteado, la textura es lisa y brillante por los cambios exudativos, hay aumento de los elementos celulares y capilares por lo que pueden aparecer bolsas gingivales llamadas también virtuales. El sangramiento es al menor estímulo, al cepillado o espontáneo por la ingurgitación capilar así como el aumento de la permeabilidad del epitelio del surco gingival. Puede causar molestias pero no es dolorosa. 4,5

El diagnóstico se establece por una correcta anamnesis y un minucioso examen físico, basándose en las características clínicas de la encía y utilizando el sondaje. El pronóstico es favorable, pero si no es tratada puede evolucionar a una periodontitis, principal causa de mortalidad dentaria en el mundo a partir de los 35 años. 5

Como vehículos adecuados para la terapéutica con ozono se han utilizado los aceites de origen vegetal, el más usado es el aceite de oliva y en nuestro país el

aceite de girasol (Oleozón). El Oleozón además de sus ventajas económicas ha pasado satisfactoriamente las pruebas preclínicas de irritabilidad dérmica y oftálmica y ensayos de mutagenicidad y teratogenicidad. 6

El Oleozón posee numerosas propiedades que lo hacen muy útil en el campo de la Medicina, como son entre otras: alto poder germicida, mejora la oxigenación de los tejidos, mejora las propiedades reológicas de la sangre, ayuda a la regeneración tisular y a la cicatrización, estimula los sistemas antioxidantes en el organismo y regula la respuesta del sistema inmune. 7-13

Debido a las propiedades del Oleozón y a las referencias de su utilización en diferentes enfermedades, así como a reportes de su aplicación en Estomatología, 8-10 nos motivamos a realizar esta investigación, estudiando la posibilidad de incluirlo entre los medicamentos a utilizar en el tratamiento de la gingivitis crónica edematosa.

El nombre Timo viene de la derivación latina del griego thymos, que significa excrecencia verrugosa, debido a su parecido a las flores del tomillo. El homónimo thymos también se traduce como alma o espíritu y es por esta razón que el timo fue erróneamente representado como el asiento del alma por los griegos. La más temprana conocida referencia al timo es atribuida a Rufus, un anatomista griego. Éste otorgaba, sin embargo, el descubrimiento del timo a los egipcios. Galeno estableció que el timo desempeñaba un papel en la purificación del sistema nervioso. Él fue el primero en notar que el timo era más grande en la infancia, pero su más duradera contribución a la historia del timo quizás sea su referencia a él como "órgano de misterio". (1)

La localización ectópica del Timo es rara, aunque debido a su patrón de migración, durante el desarrollo, el tejido tímico puede ser encontrado en cualquier lugar del recorrido y a veces fuera de él. Este tejido usualmente no presenta anomalía funcional, pero puede requerir cirugía, al ser considerado como masa mediastinal o pulmonar para descartar patología.

La III y IV bolsas faríngeas se caracterizan en el extremo caudal por las llamadas alas o prolongaciones dorsal y ventral. En la quinta semana el epitelio del ala dorsal de la III bolsa se diferencia en la glándula paratiroides inferior, mientras que la de la porción ventral forma el timo (2). Los primordios de ambas glándulas pierden su conexión con la pared faríngea y durante la sexta semana (3) el timo emigra en dirección caudal, anterior y medial hacia el mediastino. Mientras que la porción principal del timo se desplaza rápidamente hasta alcanzar su situación definitiva en el tórax (donde se fusiona con la del lado opuesto), la parte de la cola persiste algunas veces incluida en la glándula tiroides o en forma de nidos tímicos aislados (2). En esta etapa consiste en cordones de células epiteliales que proliferan y emiten ramificaciones, cada una de las cuales es precursora del centro (médula) de un lobulillo. Entonces comienza a modificarse la disposición de las células, grupos de células epiteliales se ordenan alrededor de un centro; estos pequeños grupos de células se llaman corpúsculos de Hassal. Las demás células de los cordones epiteliales se tornan menos densas y tienden a separarse, pero siguen conectadas entre sí, porque las prolongaciones celulares se adhieren unas con otras, ello forma una estructura tridimensional semejante a la esponja. Esta forma y esta disposición poco comunes de las células epiteliales motivaron el nombre de retículo epitelial, de modo que las células del retículo se llaman células epiteliales reticulares. Este desarrollo del epitelio ocurre en el mesénquima. (4)

Dado que el tejido glandular derivado de las bolsas pasa por un proceso de emigración, no es raro que persistan glándulas accesorias o restos de tejido en su

recorrido. Esto ocurre, sobre todo, con el tejido tímico y con la paratiroides (2). El cuarto par de bolsas faríngeas puede también contribuir al desarrollo del timo. (3)

PRESENTACIÓN DEL CASO

Paciente de 12 hs. Parto eutócico con líquido amniótico meconio dos cruces. APGAR 6/8 (mal comportamiento materno). Rotura prematura de membranas 7 hs. Masculino, blanco, de 4200 g., se aspira y se administra oxígeno con máscara, recuperándose y se traslada a Neonatología, donde se coloca en incubadora con oxígeno a 5 L .

Aparato Respiratorio: Polipnea ligera y tiraje subcostal. Murmullo vesicular audible en ambos campos pulmonares. Frecuencia respiratoria: 68 por minuto. Aparato Cardiovascular: Ruidos cardiacos rítmicos y de buen tono, no soplo. Pulsos periféricos presentes. Frecuencia cardiaca: 144 por minuto. TAM 60 Mm. /Hg. Ecocardiograma: Corazón normal.

Abdomen: No distendido. Depresible. No visceromegalia. Neurológico: Fontanelas normotensas. Rx de Tórax: Opacidad de límites externos bien definidos que asienta en tercios medio y superior del hemitórax izquierdo, de densidad menor que la sombra cardiomediastínica y que no oblitera el contorno izquierdo de la misma. (Fig. 1)

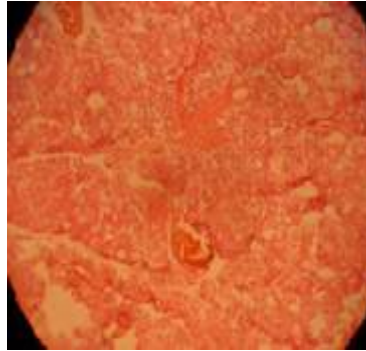
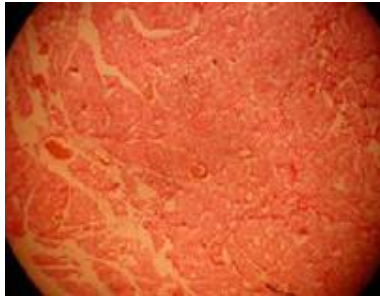
Fig. 1 En la vista lateral se proyecta en mediastino medio y hacia mediastino anterior, se observa libre el espacio retro-esternal

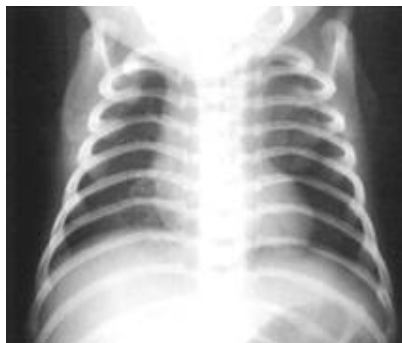
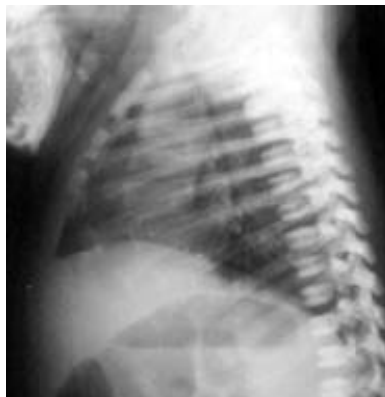
Fig. 2 ID: Recién nacido a término con peso elevado. Dificultad Respiratoria. Asfixia ligera del periparto. Enfermedad Quística Adenomatoidea.



Informe anatomopatológico (Masa resecada. Timo de caracteres normales)



DISCUSIÓN

Al completar su desarrollo el timo se sitúa por detrás del esternón, separado de éste por una fina película de tejido conectivo. El timo es uno de los órganos primarios del sistema linfático, una estructura bilobulada en forma de pirámide situada en el mediastino anterior y superior, por delante del pericardio (4-9). El timo neonatal presenta variaciones considerables en cuanto a su tamaño y forma. La imagen tímica de anchura normal fusionada con la imagen cardiaca produce una imagen cardiotímica única, ancha, que a menudo da la impresión de una cardiomegalia. Esta imagen cardiotímica ancha es siempre estrecha en sentido ventro-dorsal, lo que por lo general constituye una diferenciación lo suficientemente satisfactoria en relación con una verdadera cardiomegalia. La sombra tímica está siempre mezclada con las sombras de otras estructuras mediastínicas y jamás puede verse enteramente por separado (7). Por este motivo la valoración radiológica de forma, tamaño y posición del timo es siempre incierta (7, 9). En las proyecciones laterales, el borde inferior del timo es a menudo claramente visible por delante de la imagen cardiaca, aunque su anchura sea normal en la proyección frontal. En raras ocasiones el timo aparece como una masa patológica si tiene una localización aberrante. La más común localización del timo ectópico es el cuello, (9-14) como masa lateral, en la región submandibular, o cercano a la glándula Tiroides e incluso en la piel (15). Tejido ectópico normal puede también ser localizado en el mediastino posterior, (5,15) justo encima del hemidiafragma derecho, intrapulmonarmente, o infiltrado entre los grandes vasos torácicos (5). En este caso se situaba fundamentalmente en mediastino medio, dejando libre el espacio retro-esternal. Estos sitios de ectopia son generalmente asintomáticos, pero se hacen tributarios de cirugía para descartar procesos patológicos. Por otro lado, el timo normal aun cuando sea grande, no desplaza estructuras mediastinales, pues es muy suave. (5,15) En niños, tejido tímico ectópico debe ser considerado también en el diagnóstico diferencial de neumonías especialmente localizadas en las zonas pulmonares altas.

REFERENCIAS BIBLIOGRÁFICAS

1. Jacobs M T, Frush D P, Donnelly L F. The Right Place at the Wrong Time: Historical perspective of the relation of the thymus gland and pediatric radiology. *Radiology* 1999; 210: 11-6.
2. Sadler T W. Lagman. *Embriología Médica*. 7 ed. México D F: Médica Panamericana; 1996 p. 299-303.
3. Carlson B. *Human embriology and developmental biology*. St. Louis: Mosby-Year Book; 1999: 307-17.
4. Ham A W, Cormack D H. *Tratado de Histología*. 8 ed. México DF: Interamericana; 1983: 375-83.
5. Day D L, Gedgudas E. The Thymus. *Rad clin north am* 1984; 22 (3): 519-38.
6. Caffey J. *Pediatric X-Ray Diagnosis*. 7 ed. Chicago : Year Book Medical Publishers ; 1978: 510-27.
7. Juhl J H, Kuhlman J E. Methods of examination techniques and anatomy of the chest. *Essentials of Radiologic Imaging*. 7 ed. Philadelphia: Lippincott-Raven Publishers; 1998. p. 777-812.
8. Tummala S, Kuhlman J E. The Mediastinum. *Essentials of Radiologic Imaging*. 7ed. Philadelphia: Lippincott-Raven Publishers; 1998. p. 1119-39.
9. Saracho Cornet PL. Cervical ectopic thymus. *Rev fac cien med univ nac Cordoba* 1999; 56 (1): 119-22.
10. Appel T. Ectopic thymus presenting as a submandibular swelling. *J oral maxillofac surg* 2001; 59 (8): 950-3.
11. Wu SL. Adult ectopic thymus adjacent to thyroid and parathyroid. *Arch pathol lab med* 2001; 125 (6): 842-3.
12. Fitoz S J . Sonographic findings in ectopic cervical thymus in an infant. *Clin ultrasound* 2001; 29 (9): 523-6.
13. Drut R. Thymic Tissue in the Skin: A Clue to the Diagnosis of the Branchio-oculo-Facial Syndrome: Report of Two Cases. *Int j surg pathol* 2003; 11(1): 25-8.
14. Baysal T, Kutlu R, Kutlu O, Yakinci C, Karaman I. Ectopic thymic tissue: a cause of emphysema in infants. *Clin imaging* 1999; 23 (1): 19-21
15. Peters M E. Pulmonary and airway problems in the pediatric patient. *Essentials of Radiologic Imaging*. 7 ed. Philadelphia : Lippincott-Raven Publishers; 1998: 813-42.

SUMMARY

The ectopic localization of the thymus is strange, although due to its migration pattern during its development, thymic tissue can be found in any place of its running and sometimes out side of it. Usually, this tissue does not have functional anomaly but it can require surgery when is considered as mediastinal or pulmonary mass to discard pathology. An uncommon case of thymic ectopia is presented in a newborn of twelve hours with breathing difficulty assisted in the Pediatric Hospital of Matanzas. It was made a brief morphological and functional recount helping in the understanding of the singularity and importance of the case.

MeSH:
THYMUS GLAND/abnormalities
THYMUS GLAND/radiography
THYMUS GLAND/surgery
HUMAN
INFANT, NEWBORN

CÓMO CITAR ESTE ARTÍCULO

Ferreira Moreno V, Abad Cerulia C, Montes de Oca E, Hernández Rodríguez N, Moreno Kim SE. Ectopia tímica. Reporte de un caso. *Rev méd electrón[Seriada en línea]* 2006; 28(5). Disponible en URL: <http://www.cpimtz.sld.cu/revista medica/año2006/tema8.htm>[consulta: fecha de acceso]