

Neumomediastino espontáneo. Reporte de un caso

Spontaneous pneumomediastinum. Case report

Osmar Vidaillet-Rodríguez^{1*}  <https://orcid.org/0000-0002-5474-6591>

Yurisma Carrasco-Blanco¹  <https://orcid.org/0000-0002-2313-2407>

Yiliany García-Marrero¹  <https://orcid.org/0000-0002-9384-0345>

Arletis Vidaillet-Carrasco²  <https://orcid.org/0000-0003-4599-5526>

¹ Hospital General Docente Iluminado Rodríguez Rodríguez. Matanzas, Cuba.

² Policlínico Docente Comunitario Celia Sánchez Manduley. Matanzas, Cuba.

* Autor para la correspondencia: osvidaillet@gmail.com

RESUMEN

El neumomediastino espontáneo se caracteriza por la presencia de aire en el mediastino. Es una enfermedad generalmente benigna, que evoluciona de forma satisfactoria entre 2 y 15 días, no asociada a causa directa conocida. Es infrecuente en la tercera edad. Se presenta principalmente con dolor torácico, disnea y enfisema subcutáneo. El diagnóstico se realiza sobre la base del cuadro clínico, la radiografía de tórax y la tomografía axial computarizada de tórax, siendo esta última importante, además, para establecer el diagnóstico diferencial con el síndrome de Boerhaave de manera oportuna. Se presentó el caso de un paciente masculino de 67 años de edad, fumador con antecedente de enfermedad pulmonar obstructiva crónica, que acude al cuerpo de guardia por dolor torácico, disnea y enfisema subcutáneo después de un episodio de tos intensa. Se le realizaron radiografías de tórax posteroanterior y lateral, en las que se observan la presencia de aire en el mediastino, se descartan otras enfermedades agudas, y se corrobora el diagnóstico de neumomediastino mediante



tomografía axial computarizada de tórax. Recibió tratamiento con oxígeno, broncodilatadores, esteroides y antibióticoterapia, obteniéndose una mejoría evidente. La literatura reporta que no es habitual la presencia de este cuadro en pacientes de la tercera edad, y que debe sospecharse en aquellos que presenten una exacerbación de la enfermedad pulmonar obstructiva crónica, fundamentalmente después de un episodio de tos.

Palabras clave: neumomediastino espontáneo; tercera edad; enfisema subcutáneo.

ABSTRACT

The spontaneous pneumomediastinum is characterized by the air presence in the mediastinum. It is a generally benign disease which evolves in a satisfactory way between 2 and 15 days, that is not associated to any directly known cause. It is infrequent in the old age. It mainly presents with chest pain, dyspnea and subcutaneous emphysema. Diagnosis realizes on the base of clinical characteristics, thorax radiography and thorax axial computed tomography, being the last one also important to establish the differential diagnosis with Boerhaave syndrome in an opportune way. The case presented is the case of a male patient aged 67 years, who smokes and has antecedents of chronic obstructive pulmonary disease. He assisted to the consultation due to thoracic pain, dyspnea and subcutaneous emphysema after an episode of intense cough. Posteroanterior and lateral thorax radiography were done, finding air presence in the mediastinum; other acute diseases were discarded and the diagnosis of pneumomediastinum was corroborated through thorax computed tomography scan. He was treated with oxygen, bronchodilators, steroids and antibiotics therapy, obtaining an evident improvement. The literature reports that the presence of these characteristics in old-aged patients is not common and that it must be suspected in those presenting an aggravation of the chronic obstructive pulmonary disease, mainly after a cough episode.

Key words: spontaneous pneumomediastinum; old age; subcutaneous emphysema.

Recibido: 05/03/2020.

Aceptado: 18/01/2022.

INTRODUCCIÓN

El neumomediastino espontáneo (NME) es una enfermedad que se produce por infiltración de aire libre en el mediastino. Se puede dividir en dos grandes grupos, según su origen: neumomediastino espontáneo, cuando no existe causa directa conocida, y neumomediastino secundario o traumático, cuando existe una causa



evidente.⁽¹⁾ Es una entidad infrecuente, aunque su incidencia real se desconoce, dada la escasez de casos descritos en la literatura, por estar infravalorada.⁽¹⁾ La enfermedad tiene una incidencia no bien establecida, pero aparentemente baja.⁽²⁻⁴⁾ Hamman fue el primero en informar (1939) la asociación entre neumomediastino y trabajo de parto. La frecuencia de neumomediastino espontáneo durante el trabajo de parto se estima en 1 caso por cada 100000, y sobre todo sucede en mujeres jóvenes, primíparas, con fetos macrosómicos y que se encuentran en la fase latente; el diagnóstico suele establecerse durante el posparto inmediato.⁽⁵⁾

En 1944, Macklin describió por primera vez el proceso fisiopatológico que produce el NME: incremento del gradiente de presión alvéolo-intersticial que precipita el escape de aire al intersticio pulmonar, con progresión al mediastino y de ahí a otras regiones.^(4,6) Los factores desencadenantes del neumomediastino espontáneo son innumerables y difieren según las bibliografías revisadas.

Las manifestaciones clínicas del NME se presentan de forma aguda. Entre las más frecuentes se encuentran la disnea y el dolor torácico retroesternal de comienzo abrupto, que se irradia a la espalda o al cuello. Al examen físico el signo más frecuente es el enfisema subcutáneo, que se puede observar hasta en un 62 % de los casos y se distribuye desde la espalda y los hombros hasta el cuello.^(1,5-9) Las pruebas diagnósticas por excelencia son las radiografías posteroanterior de tórax y la tomografía axial computarizada (TAC) de tórax.^(1,10) El diagnóstico diferencial debe hacerse con otras causas de dolor torácico, en especial con aquellas que presenten enfisema subcutáneo asociado, como la perforación esofágica espontánea (síndrome de Boerhaave) y el neumotórax espontáneo. Ambas entidades son de mayor gravedad y de resolutivez quirúrgica.⁽⁷⁾

Una vez que se hayan descartado las causas de neumomediastino secundario, y que se asuma que este es espontáneo, el tratamiento consiste en reposo, analgesia y en evitar las maniobras de Valsalva.⁽⁷⁾

Es infrecuente esta enfermedad de curso benigno en pacientes ancianos, pero es muy importante tenerla en cuenta en los servicios de urgencias, sobre todo porque es necesario el diagnóstico diferencial con otras patologías que sí son frecuentes en este grupo de pacientes y que requieren tratamiento quirúrgico o intensivo por su alta mortalidad. Esta fue la causa que motivó la publicación del presente caso.

PRESENTACIÓN DEL CASO

Motivo de consulta: Falta de aire.

Historia de la enfermedad actual: paciente de 67 años de edad que llega al cuerpo de guardia porque llevaba cinco días con disnea ligera, tos húmeda y expectoración blanquecina. Llevó tratamiento con antibióticos, broncodilatadores y esteroides por vía oral en el área de salud, y luego de un acceso de tos comenzó bruscamente con inflamación de la cara, tórax, abdomen y escrotos, por lo que se decide su ingreso.



Antecedentes patológicos personales: fumador de una cajetilla diaria de cigarrillos por cuarenta años; enfermedad pulmonar obstructiva crónica e hipertensión arterial.

Examen físico

Mucosas: normohídrica y normocoloreada.

Sistema respiratorio: murmullo vesicular rudo; se auscultan estertores roncós y sibilantes diseminados en ambos campos pulmonares. Frecuencia respiratoria: 20 respiraciones por minuto.

Sistema cardiovascular: ruidos cardíacos rítmicos, buen tono; tensión arterial: 120/70 mmHg; frecuencia cardíaca: 86 latidos por minuto.

Abdomen: globuloso, no doloroso a la palpación ni visceromegalia; crepitación a la palpación de la pared abdominal en epigastrio y ambos hipocondrios; ruidos hidroaéreos presentes y normales.

Tejido celular subcutáneo: aumento de volumen en región facial, cervical, tórax, abdomen y escroto, no doloroso y que crepita a la palpación.

Sistema nervioso central: orientado en tiempo, espacio y persona. No signos de focalización neurológica.

Complementarios

Hemoglobina: 120 g/L; leucograma: $11,2 \times 10^9/L$.

Velocidad de sedimentación globular: 61 mm/h; glicemia: 5,4 mmol/l; urea: 6,3 mmol/l; creatinina: 107 $\mu\text{mol/l}$; ácido úrico: 161 mmol/L; ALAT 35 U/L.

Electrocardiograma: ritmo sinusal, onda T invertida y asimétrica desde V2 hasta V4.

Radiografía de tórax posteroanterior (fig. 1): se observa gas libre en el mediastino y se confirma también en la vista lateral la presencia de gas retroesternal. (Fig. 2)



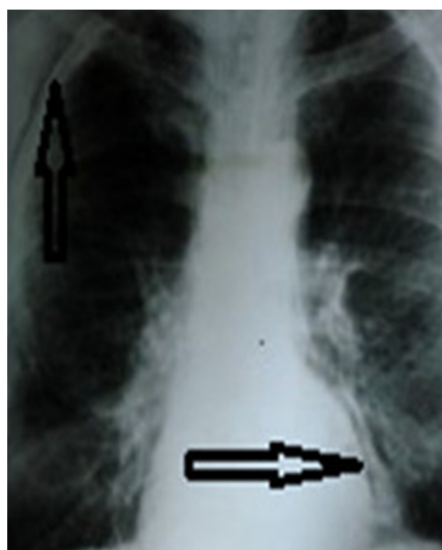


Fig. 1. Radiografía de tórax posteroanterior. Se observa gas libre en el mediastino.

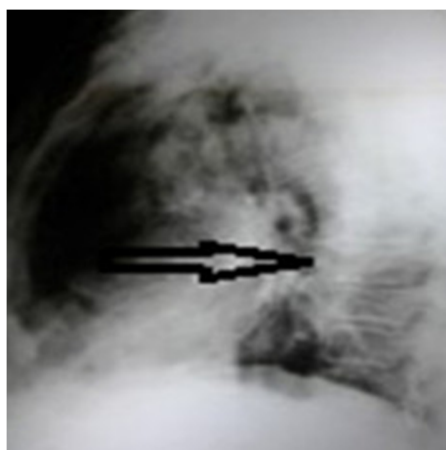


Fig. 2. Radiografía de tórax (vista lateral). Presencia de gas retroesternal.

TAC de tórax y abdomen: se realizan cortes axiales a 7 mm, observándose enfisema subcutáneo en cuello, tórax y pared abdominal; pequeño neumomediastino; no alteraciones pleuropulmonares; cambios degenerativos de columna dorsal y lumbar. No se observan alteraciones en órganos de la cavidad abdominal; ateromatosis de la aorta abdominal e iliacas comunes. (Fig.3, fig.4 y fig.5)

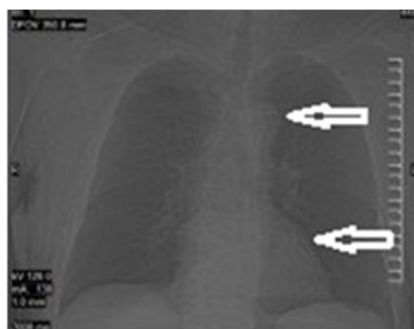


Fig. 3. TAC simple de tórax anteroposterior. Se observa gas libre en el mediastino.

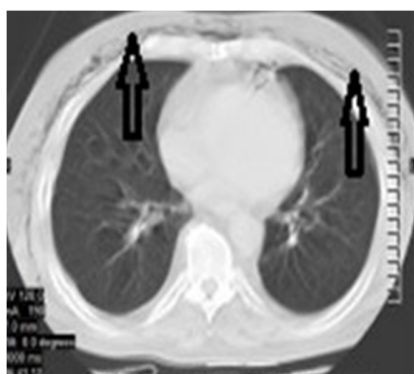


Fig. 4. TAC simple de tórax (cortes axiales a 7mm). Presencia de enfisema subcutáneo en la pared del tórax.

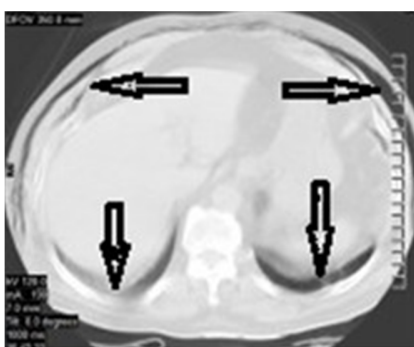

Fig. 5. TAC simple de abdomen (cortes axiales a 7mm). Presencia de enfisema subcutáneo en la pared abdominal.

Diagnóstico: EPOC agudizada y neumomediastino espontáneo.

Tratamiento:

Reposo en posición fowler.

Oxígeno húmedo a 3L/min.

Dieta hiposódica.

Solución salina: 1000 ml a 14 gotas/minuto, a durar 24 horas.

Claforán (1g): 1 bulbo intravenoso cada 8 horas.

Hidrocortisona (100mg): 2 bulbos por vía intravenosa cada 8 horas.

Clortalidona (25mg): 1 tableta diaria.

Nifedipino (10mg): 1 tableta cada 8 horas.

Evolución: favorable. El enfisema desapareció completamente a los seis días; el paciente egresó al séptimo día y actualmente está asintomático.

DISCUSIÓN

El paciente reportado tiene más de 65 años. En la bibliografía revisada no es frecuente el neumomediastino espontáneo en personas mayores de 60 años. Es más habitual en adultos jóvenes con edades entre 18 y 25 años.^(3,4,10) Los varones representan el 73 %, con una relación hombre mujer 8:1 que puede llegar hasta 14:3.^(1,8) Afecta más a los jóvenes; puede estar dada en el aumento brusco de la presión intraalveolar, efecto Macklin, debido a que el intersticio en los pacientes jóvenes es más elástico y laxo a diferencia de los adultos mayores.⁽⁹⁾

Si la presión se mantiene lo suficiente, permite el escape de aire a la región cervical a través de las fascias; hacia la cavidad abdominal a través de los hiatos aórtico o esofágico (neumoperitoneo),^(3,9) hacia la médula espinal a través del espacio prevertebral por sitios de solución de continuidad de las fascias (neumorraquia).^(11,12) Este mecanismo fisiopatológico explica la presencia de aire en varios compartimentos: región cervical, tórax, abdomen y bolsas escrotales, como se observó en el caso presentado.

El dolor y la disnea posterior a un cuadro de tos intensa en un paciente con antecedentes de EPOC, fueron las causas que motivaron la búsqueda de atención



médica. Al realizarse la exploración física se demostró la presencia de enfisema subcutáneo en la región cervical, tórax, pared abdominal y escrotos. Todas estas evidencias clínicas permitieron plantear la presencia de neumomediastino espontáneo, en el cual el factor precipitante fue la tos producto de la agudización de su enfermedad de base, la EPOC. El signo de Hamman,^(3,6-8) “crujidos o burbujas” que se presentan con cada latido del corazón a la auscultación del tórax, con una prevalencia reportada de 12 al 18 % y que muchos autores refieren como patognomónico de la enfermedad, no se presentó en este paciente; tampoco se encontraron reportes de pacientes con enfisema subcutáneo en las bolsas escrotales.

Otros autores reportan signos neurológicos por compresión del paquete vasculonervioso cervical, principalmente anisocoria, que se debe tener en cuenta al atender estos pacientes; los mismos desaparecen una vez que cede el episodio de neumomediastino.⁽¹³⁾

En un estudio realizado en la Clínica Mayo, en Rochester, Minnesota, en el período comprendido entre el 1 de julio de 1997 y el 30 de junio de 2008 —con un total de 62 pacientes adultos distribuidos así: 41 hombres y 21 mujeres, con una media de edad de 30 años—, el dolor torácico fue el síntoma predominante en 39 pacientes (63 %).

Otros síntomas menos comunes fueron disnea, tos, dolor cervical, disfagia y disfonía. En el examen físico, 28 pacientes (45 %) reportaron enfisema subcutáneo y ninguno el signo de Hamman.⁽⁷⁾ En este estudio, 47 pacientes (76 %) fueron hospitalizados, con un promedio de estancia hospitalaria de 2,5 días; 23 de ellos (49%) fueron ingresados por neumomediastino espontáneo, mientras que los otros 24 (51 %) se hospitalizaron por otras razones, como cetoacidosis diabética, complicaciones postransplante, absceso abdominal, neumonitis por hipersensibilidad, asma, neumonía y otras.⁽⁷⁾

En cuanto al factor desencadenante en este paciente, se consideró que fue la crisis de tos y los factores coadyuvantes: el hecho de ser fumador y portador de una EPOC. Estudios realizados en Corea, que analizaron la información correspondiente a 91 pacientes, concluyeron que los factores más frecuentes fueron el tabaquismo activo, la infección respiratoria y el asma. Otra investigación en Portugal, que incluyó 18 pacientes, identificó los mismos factores.⁽⁸⁾

Se han reportado como causas desencadenantes enfermedades como la dermatomiositis.⁽¹⁴⁾ Donoso Fuentes et al.⁽¹⁵⁾ reportaron en pacientes adolescentes como causa precipitante la inmersión en piscinas, incluso después de una extracción dental,⁽¹⁶⁾ y por ruptura de quiste hidatídico del pulmón.⁽¹⁷⁾ En el paciente reportado se realizaron radiografías de tórax posteroanterior y lateral, que permitieron observar la presencia de aire libre en el mediastino, por lo que se consideró —al igual que en otros estudios— que generalmente es suficiente con este examen radiológico para identificar aire libre en el mediastino, logrando detectar el neumomediastino en el 90 % de los casos.^(1,6,7,18,19) También se coincidió en la importancia de la vista lateral, ya que se estima que hasta un 30 % o más de los pacientes son dados de alta sin diagnóstico.^(3,7) Otros autores refieren que en el 50 % de los casos la proyección posteroanterior puede pasar desapercibida sino se realiza una proyección lateral.⁽³⁾



En el paciente fueron descartadas otras enfermedades, como el síndrome de Boerhaave, que también se presenta con neumomediastino y puede asociarse la tríada de Mackler (vómito, dolor torácico y enfisema subcutáneo).⁽³⁾ Se realizó TAC de urgencia, que corroboró la hipótesis inicial y descartó otras causas de neumomediastino, incluyendo una de las más peligrosas: el síndrome de Boerhaave. En los estudios revisados, la tomografía de tórax es la herramienta diagnóstica, que a diferencia de la radiografía, detecta pequeñas cantidades de aire en el mediastino. Así mismo, en algunas oportunidades puede revelar la causa subyacente, por lo que es considerada el método diagnóstico estándar para esta patología.^(1,3,6,7,10,18) Cabe destacar que aunque existen escasos reportes de la asociación de NME y cáncer de pulmón, debe ser tenido en cuenta a la hora de evaluar pacientes ancianos.⁽²⁰⁾ Muchos autores recomiendan realizar, además, un estudio de tránsito digestivo con contraste hidrosoluble cuando sospechan perforación esofágica, debido a la gravedad de la misma y a la necesidad de tratamiento precoz.⁽⁶⁾

Otros métodos diagnósticos empleados con escasa frecuencia, como el esofagograma, la esofagoscopia y la broncoscopia, pueden ser realizados para evaluar la presencia de lesiones esofágicas o en el árbol traqueobronquial.⁽⁷⁾

En el electrocardiograma del paciente se observó inversión de la onda T que no guardó relación alguna con el cuadro, ya que estaba presente en electrocardiogramas anteriores a la instauración de este evento y que persistió después de mejorado el cuadro clínico. Muchos autores coinciden que el electrocardiograma es normal, pero algunos pacientes pueden presentar una amplia variedad de anormalidades que orienten a diagnósticos diferenciales con enfermedades coronarias, como bajo voltaje, taquicardia sinusal, desviación del eje, alternancia eléctrica, inversión de la onda T, pérdida de la progresión de la onda R, patrón S1Q3T3 y anormalidades del segmento ST. Sin embargo, estos hallazgos desaparecen al resolver el neumomediastino y no se presenta el desarrollo de onda Q, relacionada con síndrome coronario agudo; tampoco hay elevación de biomarcadores que hagan sospechar esta patología.⁽⁷⁾ La leucocitosis encontrada en el paciente se asoció a la infección respiratoria que agudizó la EPOC de base del paciente. En las bibliografías revisadas, los hallazgos de laboratorio son en general inespecíficos, pero la mayoría de las series muestra una discreta elevación de la velocidad de sedimentación globular y leucocitosis moderada (entre un 41 y un 68 % de los casos).⁽⁷⁾

El paciente tuvo una evolución satisfactoria con el tratamiento médico aplicado: a los siete días del ingreso había desaparecido el enfisema subcutáneo sin complicaciones, y seis meses después permanece asintomático. Esto coincide con los autores que refieren que habitualmente el neumomediastino espontáneo es una patología benigna, con un curso limitado en el tiempo y una duración que varía desde 1,8 a 2,2 días, incluso hasta una semana, según los diferentes reportes. La mayoría de los pacientes ingresados en el hospital son manejados con reposo, oxígeno, analgésicos, broncodilatadores (cuando existe una patología concomitante asociada) y, ocasionalmente, tratamiento antibiótico.⁽⁷⁾

Respecto al NME, hasta la fecha no se han reportado casos directos de mortalidad secundaria a dicha patología, y esta se relaciona con complicaciones de enfermedades



subyacentes que acompañan el desarrollo de neumomediastino secundario hasta en un 8 %.^(7,10,18)

Se puede concluir que el NME sigue un curso clínico benigno en la mayoría de los casos, siendo suficiente la observación y el tratamiento conservador para su recuperación. Aunque la literatura reporta que no es habitual la presencia de este cuadro en pacientes de la tercera edad, debe sospecharse en aquellos con EPOC agudizada y después de un episodio de tos. Las radiografías de tórax posteroanterior, lateral y la TAC permiten hacer el diagnóstico.

REFERENCIAS BIBLIOGRÁFICAS

1. Reyes Hernández D, García Reyes C. Neumomediastino espontáneo recidivante. Rev Cubana Med Mil [Internet]. 2017 Sep [citado 16/02/2019]; 46(3): 289-95. Disponible en: http://scieloprueba.sld.cu/scielo.php?script=sci_arttext&pid=S0138-65572017000300009&lng=es
2. Chidambaram A, Donekal S. Spontaneous pneumomediastinum and subcutaneous emphysema in a child with unknown aetiology. BMJ Case Rep. 2019; 12(2). Citado en PubMed; PMID: 30765441.
3. Spotts PH. Spontaneous pneumomediastinum: Case presentation to a college student health clinic. J Am Coll Health. 2017; 65(8): 575-8. Citado en PubMed; PMID: 28708045.
4. Yurtseven A, Saz EU. Red flag; wheezing with neck pain may be a clue to the early diagnosis of spontaneous pneumomediastinum. Tuberk Toraks. 2017; 65(2): 146-9. Citado en PubMed; PMID: 28990894.
5. López-Hernández JC, Bedolla-Barajas M. Neumomediastino y enfisema subcutáneo espontáneos postparto: informe de un caso. Ginecol Obstet Méx [Internet]. 2015 Feb [citado 16/02/2015]; 83(2): 116-9. Disponible en: <https://www.medigraphic.com/pdfs/ginobsmex/gom-2015/gom152g.pdf>
6. Jaensch S, Hwang S, Kuo TS. Spontaneous Pneumomediastinum and Subcutaneous Emphysema following Cocaine Inhalation and Ecstasy Ingestion. Case Rep Otolaryngol. 2019; 2019: 6972731. Citado en PubMed; PMID: 30918737.
7. Londoño Duarte MP, Ávila Arenas LM. Neumomediastino espontáneo: revisión de tema. Universidad Médica [Internet]. 2017 [citado 16/05/2019]; 58(4). Disponible en: <https://revistas.javeriana.edu.co/index.php/vnimedica/article/view/20341>



8. Bedolla-Pulido TR, Bedolla-Barajas M. Spontaneous pneumomediastinum and subcutaneous emphysema associated with bronchospasm in a woman with no history of asthma. *Rev Alerg Méx* [Internet]. 2017 Jul [citado 16/05/2019];64(3): 386-9. Disponible en: <http://search.ebscohost.com/login.aspx?direct=true&db=lth&AN=125899432&lang=es&site=ehost-live>
9. Campbell S, Vargas AS, Gómez JM, et al. Síndrome de Hamman. *Acta Med Colomb* [Internet]. 2016 Jul [citado 16/02/2019];41(3):206-10. Disponible en: http://www.scielo.org.co/scielo.php?script=sci_arttext&pid=S0120-24482016000300206
10. Oliveira Duarte N, Hino Verdelho C, Mendes Queiroz R. Presence of gas in an unusual place: spontaneous pneumomediastinum (Hamman's syndrome). *J Bras Pneumol* [Internet]. 2018 [citado 16/05/2019];44(4). Disponible en: <https://www.scielo.br/j/jbpneu/a/yRmV56qz7x6NmVRP8M7ZJcn/?lang=en>
11. Dionísio P, Martins L, Moreira S, et al. Spontaneous pneumomediastinum: experience in 18 patients during the last 12 years. *J Bras Pneumol*. 2017;43(2):101-5. Citado en PubMed; PMID: 28538776.
12. Heckman AJ, Mohseni M, Villanueva A, et al. Concurrent Spontaneous Pneumomediastinum and Pneumorrhachis. *J Emerg Med*. 2018;54(6):e117-20. Citado en PubMed ; PMID: 29685465.
13. López L, Ramírez Bueno A, Kubarsepp A. Anisocoria Associated with Spontaneous Pneumomediastinum. *Arch Bronconeumol* [Internet]. 2018 Aug [citado 16/02/2019];54(8):437-9. Disponible en: <https://www.archbronconeumol.org/es-anisocoria-associated-with-spontaneous-pneumomediastinum-articulo-S1579212918301812>
14. Chan CWS, Chung HY, Lau CS, et al. Spontaneous pneumomediastinum in a dermatomyositis patient with anti-melanoma differentiation-associated gene-5 antibody and interstitial lung disease despite an initial response to immunosuppressant. *Int J Rheum Dis*. 2019;22(3):521-4. Citado en PubMed; PMID: 28580698.
15. Donoso Fuentes A, Cruces P, Bertrán Salinas K. Immersion-induced Spontaneous pneumomediastinum. *An Pediatr (Barc)*. 2009 Jan;70(1):95-7. Citado en PubMed; PMID: 19174131.
16. Olaciregu iEchenique I, Plazaola Cortázar A, Uriz Monaut JJ, et al. Subcutaneous emphysema and pneumomediastinum after dental extraction. *An Pediatr (Barc)*. 2014;80(3):195-6. Citado en PubMed; PMID: 24103247.
17. Polat G, Ogul H, Ergun F, et al. Unusual complication of a lung hydatid cyst: Pneumomediastinum, hydropneumothorax, and massive soft tissue emphysema. *Cir Esp*. 2017;95(10):610. Citado en PubMed; PMID: 28168956.



18. Song IH, Lee SY, Lee SJ, et al. Diagnosis and treatment of spontaneous pneumomediastinum: experience at a single institution for 10 years. *Gen Thorac Cardiovasc Surg*. 2017 May; 65(5):280-4. Citado en PubMed; PMID: 28283793.

19. Ødegaard KJ, Haavardsholm E, Husby A. Spontaneous pneumomediastinum. *Tidsskr Nor Laegeforen*. 2018; 138(11). Citado en PubMed; PMID: 29947201.

20. Barquero-Romero J, Redondo-Moralo MJ. Spontaneous pneumomediastinum and subcutaneous emphysema: an uncommon complication of lung cancer. *Arch Bronconeumol*. 2009 Jun; 45(6):310-1. Citado en PubMed; PMID: 19376626.

Conflicto de intereses

Los autores declaran que no existe conflicto de intereses.

CÓMO CITAR ESTE ARTÍCULO

Vidaillet-Rodríguez O, Carrasco-Blanco Y, García-Marrero Y, Vidaillet-Carrasco A. Neumomediastino espontáneo. Reporte de un caso. *Rev. Méd. Electrón [Internet]*. 2022 Ene.-Feb. [citado: fecha de acceso]; 44(1). Disponible en: <http://www.revmedicaelectronica.sld.cu/index.php/rme/article/view/3792/5372>

