

Presentación de caso

Trauma craneoencefálico penetrante por una herida de arpón. Presentación de un caso

Penetrating cranioencephalic trauma due to harpoon wound.
Presentation of a case

Dra. Maurice Rangel Sousa¹  <https://orcid.org/0000-0003-3476-3519>

Dr. Enrique Marcos Sierra Benítez^{1*}  <https://orcid.org/0000-0001-6321-6413>

Dra. Letier Pérez Ortiz¹  <https://orcid.org/0000-0002-5120-0147>

Dra. Eglys Rodríguez Ramos¹  <https://orcid.org/0000-0002-3826-5544>

Dra. Mairianny Quianella León Pérez¹  <https://orcid.org/0000-0003-2808-4122>

¹ Universidad de Ciencias Médicas de Matanzas. Hospital Universitario Clínico Quirúrgico Comandante Faustino Pérez Hernández. Matanzas, Cuba.

*Autor para la correspondencia: enriquem.mtz@infomed.sld.cu

RESUMEN

Las heridas craneocerebrales penetrantes más frecuentes son las provocadas por armas de fuego; las restantes resultan de rara frecuencia. Se presentó un caso que recibió agresión craneoencefálica por arpón, de forma accidental, fuera del agua. Se describieron los detalles del suceso, los exámenes complementarios, la conducta adoptada, el manejo neuroquirúrgico, y la sorprendente evolución postoperatoria del paciente.



Palabras clave: trauma craneoencefálico penetrante; herida de arpón.

ABSTRACT

The most frequent penetrating craniocerebral wounds are those caused by firearms; the remaining ones are rare. We presented a case that received accidental cranioccephalic aggression by harpoon, an event that occurred out of the water. Details of the event, complementary examinations, adopted behavior and neurosurgical management that were decided, as well as the surprising post-operative evolution of the patient were described.

Key words: penetrating cranioencephalic trauma; harpoon wound.

Recibido: 19/08/2020.

Aceptado: 08/03/2021.

INTRODUCCIÓN

El traumatismo encefalocraneano (TEC) es causa frecuente de mortalidad y morbilidad en nuestro medio. Según datos epidemiológicos emitidos por la Organización Mundial de Salud (OMS), el TCE aporta la mayor cantidad de fallecidos en menores de 45 años a nivel mundial.

Los accidentes de tránsito contribuyen a elevar las cifras de incidencia de esta enfermedad. En países como Venezuela, en la última década han ocurrido 700 000 accidentes de tránsito, que han ocasionado 310 000 muertes y que en los últimos cuatro años 117 000 personas quedaron discapacitadas de por vida. La atención sanitaria de víctimas cuesta alrededor de 150 millones de dólares anuales, cifra que representa el 0,17 % del producto interno bruto, según cálculos oficiales.

Cuba no escapa de la realidad internacional, pues notifica cifras similares al resto del mundo, y el TCE es la primera causa de muerte en pacientes menores de 40 años, afectando a la población laboralmente más útil y constituyendo, junto a los efectos del envejecimiento poblacional y los grandes costos económicos que trae consigo el tratamiento de tan grave patología, una debacle para la economía nacional.⁽¹⁻⁵⁾

Las heridas craneocerebrales penetrantes más frecuentes son las provocadas por armas de fuego; las restantes resultan de rara frecuencia.^(6,7)



La lesión intracraneal no es diagnosticada inicialmente en la mayoría de los casos, sobre todo cuando el paciente no tiene síntomas neurológicos. Pero teniendo en cuenta el tipo de agresión con un objeto capaz de atravesar el cráneo, se debe tener un alto índice de sospecha para diagnosticarlas y evitar secuelas diferidas potencialmente graves o mortales.⁽⁸⁻¹¹⁾

Se presenta un caso de herida craneocerebral penetrante atendido por el Servicio de Neurocirugía del Hospital Universitario Clínico Quirúrgico Comandante Faustino Pérez Hernández, con el objetivo de describir su diagnóstico, manejo y evolución.

PRESENTACIÓN DEL CASO

Paciente de 17 años que, mientras preparaba su equipo para realizar pesca submarina, recibió el impacto de un arpón accidentalmente disparado por un colega, lo que le produjo una herida penetrante en la región palpebral superior izquierda.

El tamaño de la varilla era de 60 cm de longitud y 7 mm de diámetro aproximadamente. Fue visto por el médico de emergencia de su área, quien encontró al paciente con examen neurológico normal, sin herida penetrante en globo ocular y sin poder demostrar alteraciones de la motilidad ocular o la agudeza visual, por lo que decidió remitirlo a un centro especializado con Servicio de Neurocirugía.

Durante el traslado a 50 km del sitio del incidente, se produjeron varios eventos eméticos, y el paciente comenzó a referir cefalea e intenso dolor en órbita izquierda. No presentó disminución del estado de conciencia. Gracias a los cuidados de los especialistas y paramédicos del SIUM fue recibido en la Unidad de Emergencia del Hospital Universitario Clínico Quirúrgico Comandante Faustino Pérez Hernández, de Matanzas. Se evidenció la penetración por el párpado superior izquierdo, en la cavidad intracraneal, del arpón, y se escuchó la declaración de su colega en cuanto a las características de la punta del mismo, que afortunadamente no tenía espoletas. El paciente fue ingresado en el centro hospitalario e inmediatamente se anunció para cirugía urgente.

Se realizó radiografía simple de cráneo en las tres vistas convencionales, para tener clara idea de la trayectoria y longitud en profundidad del tramo del cuerpo extraño, que penetró más allá del párpado, así como las características de este segmento no visible. (Figuras 1 y 2)



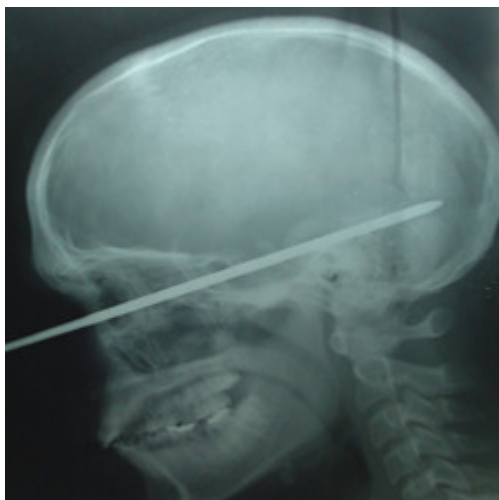

Fig. 1. Radiografía simple de cráneo. Vista sagital.

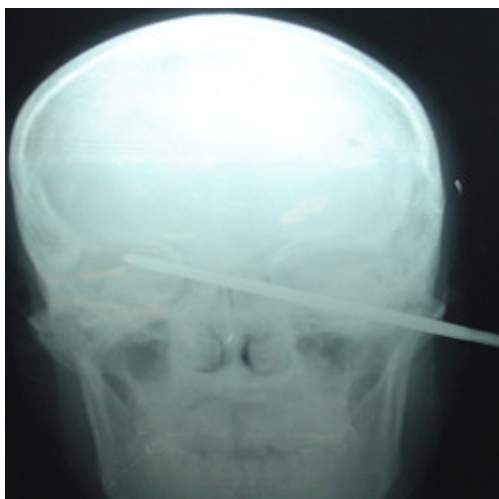


Fig. 2. Radiografía simple de cráneo. Vista antero-posterior.

Posteriormente, se decidió su traslado a la unidad quirúrgica, realizándose extracción del arpón, con estricto control de su recorrido durante la retirada, tratando de evitar movimiento alguno fuera de la recta que conforma el mismo en cualquiera de los ejes del espacio. Se evadió de esta manera la posibilidad de lesionar las estructuras neurales y vasculares que se encontraban en estrecha relación con el cuerpo extraño.

Durante la extracción del arpón se produjo un sangramiento profuso por ambas fosas nasales, lo que obligó a tomar la decisión hemostática más procedente y simple. Se introdujo gasa quirúrgica estéril por las fosas nasales embebidas en crema antibiótica (nitrofurazona), y se logró el objetivo en el tiempo que se suturó el pequeño orificio que quedó de la entrada del arpón en el párpado. Varios minutos después de pasada la anestesia, se comprobó que el estado de conciencia se mantuvo aceptable, con puntuación de 15 al aplicarle la Escala de Glasgow para la evaluación del coma, lo que despejó momentáneamente la incertidumbre sobre una colección hemática intracraneal posquirúrgica.

La carencia de tomografía axial computarizada de cráneo en la provincia en el momento en que acontecieron los hechos, nos privó de la posibilidad de estudios complementarios imagenológicos, que permitieran pronosticar la evolución y resultado de la conducta tomada.

Tras 24 horas del suceso, el paciente mantenía perfecta evolución clínica. Así, egresó al quinto día con tratamiento antibiótico —a cumplir hasta los 14 días en su área de salud— y con anticomiciales, con ligera paresia de los músculos oblicuo mayor y recto superior izquierdo, hasta alcanzar recuperación evolutiva antes del mes del egreso. Actualmente está asintomático. (Figura 3)

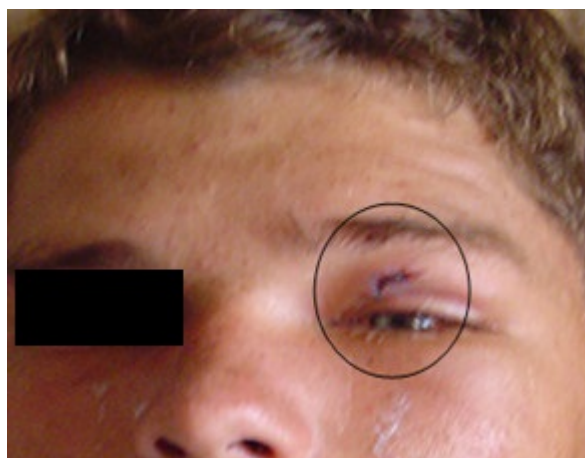

Fig. 3. Evolución posquirúrgica del paciente.

Retrospectivamente se pensó en la insólita casualidad del trayecto del arpón sin que se lesionaran estructuras neurales y/o vasculares, lo que se hizo menos racional cuando se intentó la trayectoria del arma lesiva en pieza anatómica utilizada con este objetivo. (Figura 4)

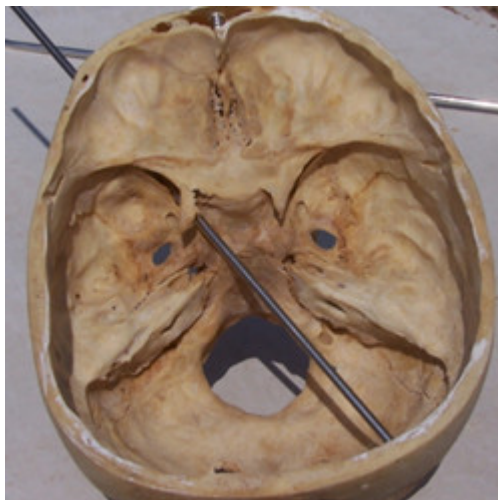


Fig. 4. Trayecto del arpón en la cavidad intracraneana.

DISCUSIÓN

Las heridas penetrantes intracraneales no producidas por armas de fuego, son muy poco frecuentes. El objeto lesivo, el punto de entrada al cráneo, el tipo y el motivo de la lesión son variables. El área de ingreso al cráneo también es disímil y se describen varios sitios probables, como la calota en cualquiera de sus sectores, la base del cráneo, la órbita, la cavidad bucal, las fosas nasales o partes blandas de la cara.

Refiriéndose específicamente a las lesiones intracraneales con entrada orbitaria, cuando el objeto punzante atraviesa la órbita lo más frecuente es que penetre en el cráneo a través del techo de esta última por dos razones:

- 1) Techo orbitario delgado, por lo tanto, poco resistente.
- 2) El individuo, para evitar la lesión, de forma refleja extiende la cabeza en un esfuerzo por alejarla del arma lesiva.

De esta forma, le expone a la misma el techo de la órbita. Por la disposición de las estructuras cerebrales en relación con la base del cráneo, la región cerebral más lesionada con este punto de entrada es el lóbulo frontal.^(6,7,12-15)

Se presentó un caso que recibió un trauma penetrante craneoencefálico por arpón de forma accidental, evento que ocurrió fuera del agua. Se describieron los detalles del suceso, los exámenes complementarios, la conducta adoptada y el manejo neuroquirúrgico que se decidió, así como la sorprendente evolución postoperatoria del paciente.

REFERENCIAS BIBLIOGRÁFICAS

1. Cabrero Hernández M, Iglesias Bouzas MI, Martínez de Azagra Garde A, et al. Epidemiology of severe head injuries in children: 15 years' experience in a pediatric polytrauma unit. *Emergencias*. 2021 Feb; 33(1):73-5. Citado en PubMed; PMID: 33496406.
2. Ortuño Andériz F, Rascón Ramírez FJ, Fuentes Ferrer ME, et al. Decompressive craniectomy in traumatic brain injury: the intensivist's point of view. *Neurocirugía (Astur)*. 2020 Dec 28; S1130-1473(20)30132-9. Citado en PubMed; PMID: 33384226.
3. Hoshide R, Steinberg J, Wali A, et al. Management of Through-and-Through Penetrating Skull Injury: A Railroad Spike That Transgressed the Anterior Skull Base. *World Neurosurg*. 2018; (110):65-70. Citado en PubMed; PMID: 29038084.
4. Mathew P, Nott DM, Gentleman D. Safe management of paediatric penetrating head injury without a CT scanner: A strategy for humanitarian surgeons based on experience in southern Afghanistan. *Ann R Coll Surg Engl*. 2016;98:198-205. Citado en PubMed; PMID: 26890836.
5. Hodelín Tablada R, Domínguez Peña R, Miguel Mustelier Y, et al. Herida penetrante del cráneo (síndrome de Jael) por arma blanca. *Rev Cubana Neuro y Neurocir [Internet]*. 2020 Ene [citado 20/02/2021];10(1). Disponible en: <http://www.revneuro.sld.cu/index.php/neu/article/view/359/573>
6. Inokuchi S, Fujita N, Hasegawa H, et al. Frontal base penetrating brain injury by a gardening scissors: A Case Report. *No Shinkei Geka*. 2018;46(11):999-1005. Citado en PubMed; PMID: 30458437.
7. Sathish K, Chaudhari VA, Murthy AS. Fatal transorbital intracranial penetrating due to a bicycle brake handle. *Soy J Forensic Con Pathol*. 2018;39(3):253-6. Citado en PubMed; PMID: 30028731.



8. Sierra Benítez EM, León Pérez MQ, Rodríguez Ramos E, et al. Caracterización clínicoquirúrgico, neuroimagenológico y por neuromonitorización del trauma craneoencefálico en la provincia Matanzas. 2016-2018. Rev Méd Electrón [Internet]. 2019 Mar-Abr [citado 31/08/2019]; 41(2). Disponible en: <http://www.revmedicaelectronica.sld.cu/index.php/rme/article/view/2621/4238>
9. Gutiérrez Paternina JJ, Alvis Miranda HR. Neuromonitoreo multimodal en el paciente con Trauma craneoencefálico severo: Estado del arte. Cartagena de Indias: Universidad de Cartagena; 2015.
10. Escobar W, Valdés Torres F, Álvarez Andrade Y, et al. Incidencia de lesiones vasculares intracraneales posteriores a trauma craneoencefálico. Rev Colomb Radiol [Internet]. 2016 [citado 20/02/2021]; 27(2): 4457-9. Disponible en: <https://pesquisa.bvsalud.org/portal/resource/pt/biblio-987422>
11. Martínez-Bustamante D, Pérez-Cárdenas S, Ortiz-Nieto JM, et al. Heridas craneales por proyectil de arma de fuego en población civil: análisis de la experiencia de un centro en Monterrey, México. Cirugía y Cirujanos. 2015; 83(2): 94-9. Disponible en: <https://core.ac.uk/download/pdf/82165175.pdf>
12. Calvo-Rubal A, Martínez F., Tarigo A. Lesión intracraneal transorbitaria por florete. Caso clínico. Neurocirugía [Internet]. 2006 [citado 20/02/2021]; 17(6). Disponible en: http://scielo.isciii.es/scielo.php?script=sci_arttext&pid=S1130-14732006000600008
13. Wallace S, Meyer M, Stephens FL, et al. Traumatic and penetrating head injuries. Cap. 352. En: Winn HR. Yumans and Winn Neurological Surgery. 7ª ed. Philadelphia: Elsevier; 2017. p. 2922-32.
14. Teff Richard J. Manejo de las lesiones penetrantes y por ondas expansivas del sistema nervioso. Cap. 134. En: Quiñones-Hinojosa A. Schmidek and Sweet. Técnicas neuroquirúrgicas operatorias. Indicaciones, métodos y resultados. 6ª ed. V. II. T. I [Internet]. Medellín: Editorial Amolca; 2016 [citado 20/02/2021]. Disponible en: <https://amolca.com/tecnicas-neuroquirurgicas-operatorias-%E2%80%93-sexta-edicion>
15. Godoy DA, Videtta W, Santa Cruz R, et al. General care in the management of severe traumatic brain injury: Latin American consensus. Med Intensiva. 2020 Nov; 44(8): 500-8. Citado en PubMed; PMID: 32376092.

Conflictos de intereses

Los autores declaran que no existen conflictos de intereses.



CÓMO CITAR ESTE ARTÍCULO

Rangel-Sousa M, Sierra-Benítez EM, Pérez-Ortiz L, Rodríguez-Ramos E, León-Pérez MQ. Trauma craneoencefálico penetrante por una herida de arpón. Presentación de un caso. Rev Méd Electrón [Internet]. 2021 Sep.-Oct. [citado: fecha de acceso];43(5). Disponible en:
<http://www.revmedicaelectronica.sld.cu/index.php/rme/article/view/4069/5231>

