

Asfixia en un niño tras la aspiración de un condón de látex. ¿Accidente o descuido?

Asphyxia in a child after aspirating a latex condom. Accident or negligence?

## **AUTORES**

Dr. Jasier Ernesto Barreras González. (1)

E-mail: [jbgonzalez.mtz@infomed.sld.cu](mailto:jbgonzalez.mtz@infomed.sld.cu)

Dr. Osdermis León Marrero. (2)

(1) Especialista de I Grado en Medicina Legal. Profesor Instructor. Máster en Criminología.

(2) Especialista de I Grado en Medicina Legal. Profesor Instructor. Hospital Territorial Mario Muñoz Monroy. Colón.

## **RESUMEN**

Se realiza una presentación de un caso de un niño de 4 años, el cual murió en un cuadro de asfixia mecánica por sofocación tras la inspiración de un condón de látex con el que se encontraba jugando. Se muestran los antecedentes y los resultados de la necropsia medicolegal con fotos incluidas. Se realiza la interpretación medicolegal del caso. Se realizan además reflexiones sobre la muerte accidental en los menores de edad.

## **DeCS:**

**ASFIXIA/complicaciones**

**ASFIXIA/mortalidad**

**ACCIDENTES DOMÉSTICOS/mortalidad**

**ACCIDENTES DOMÉSTICOS/prevención y control**

**AUTOPSIA/métodos**

**MEDICINA LEGAL**

**HUMANO**

**NIÑO**

## **INTRODUCCIÓN**

La Organización Mundial de la Salud (O.M.S) define al accidente como un acontecimiento fortuito, generalmente desagradable o dañino, que ocurre independientemente de la voluntad humana, provocado por una fuerza exterior que actúa rápidamente y que se manifiesta por la aparición de lesiones orgánicas y/o trastornos mentales (1). En muchas ocasiones el resultado de estas lesiones orgánicas derivan en la muerte de la persona. Además de producir una alta morbilidad y mortalidad son causa de sufrimiento moral, pérdidas económicas, costos por la atención médica y días escolares perdidos. En la década de los noventa la Asamblea Mundial de la Salud reconoció a los accidentes como un problema de salud; y las estadísticas revelan que a través de todos estos años estos eventos constituyen la primera causa de muerte a nivel mundial en edades de 1 a 4 años (2). En el caso de Cuba, los accidentes constituyen la primera causa de muerte entre las edades de 1 a 49 años y

ocupan el cuarto lugar en las estadísticas generales de mortalidad. (3)

El error y la imprudencia del ser humano está presente en la mayoría de estos hechos considerándose que 9 de cada 10 son evitables, por tanto somos de la opinión de que no son acciones tan "accidentales". (4)

La asfixias, excluyendo a la sumersión, no es una de las modalidades más frecuentes de accidentes (5-7), sin embargo, el caso que nos prestamos a presentar está relacionado con una sofocación en un niño de 4 años de edad por la aspiración de un condón de látex, acto en el cual se puso de manifiesto la imprudencia y negligencia de los padres como factor propiciatorio del evento.

## **METODOLOGÍA**

Se realizó una revisión sobre el tema y a continuación se presenta el caso.

Antecedentes del caso: Según los datos aportados por la Instrucción Policial en horas de la noche se encontraba el menor jugando con su hermano de 6 años inflando condones. El suyo se le explotó, pero continuó jugando con él. Pasado un rato, alrededor de las 7 de la noche, el niño se acercó al padre pidiéndole ayuda, ya que no podía respirar. Fue trasladado rápidamente para el policlínico de la localidad a donde llegó fallecido.

Hallazgos de la necropsia medicolegal:

Generales del cadáver: menor de 4 años del sexo masculino con rasgos predominantes del grupo racial europeo. Constitución normolínea, panículo adiposo disminuido.

Signos tanatológicos correspondientes con una data de muerte estimada entre 4 y 8 horas. Signos de violencia: Cianosis facial y distal, edema cerebral, en el interior de la laringe encontramos un condón de látex casi íntegro ocluyendo la luz del órgano (Figura # 1), tráquea y bronquios con abundante espuma blanquecina en su interior y edema pulmonar (Figura # 2), manchas asfícticas (Tardieu) en la superficie pleural. Sangre oscura y fluida.

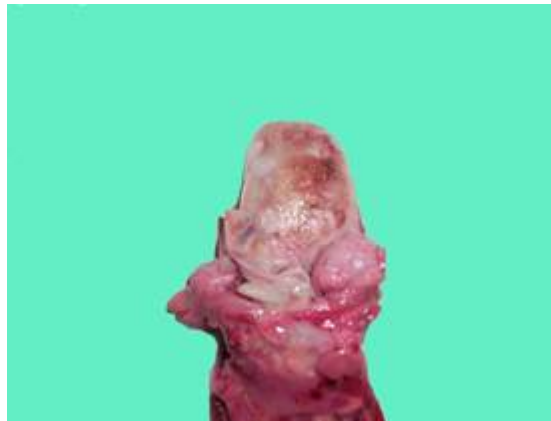

Figura # 1

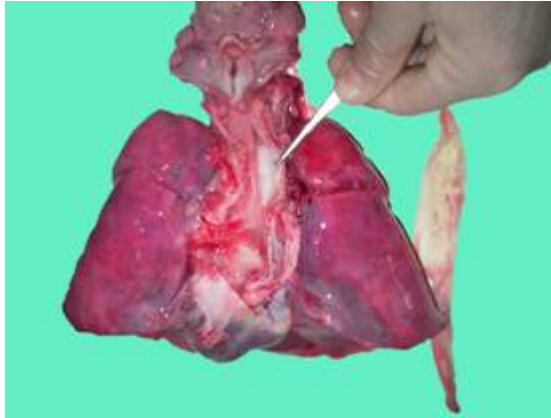


Figura # 2

Discusión e interpretación medicolegal del caso:

Teniendo en cuenta los antecedentes del caso y los hallazgos de la necropsia los peritos dictaminamos que estamos en presencia de una muerte violenta, específicamente una asfixia mecánica por sofocación debido a la obstrucción, por el condón aspirado, de las vías respiratorias al paso del aire con el consiguiente impedimento del intercambio de gases a nivel pulmonar. La etiología medicolegal en este caso se correspondió con la accidental.

Las causas de la muerte fueron:

- a. Asfixia mecánica.
- b. Obstrucción de vías respiratorias.
- c. Aspiración de condón de látex.

### **CONCLUSIONES**

Se trata de una muerte violenta dada por un cuadro de asfixia mecánica por el mecanismo de sofocación y donde la etiología medicolegal se corresponde con la accidental.

### **Consideraciones y reflexiones:**

1. Que los padres en general son los principales responsables en la educación y cuidado de los hijos, y cuando descuidan su rol, incluso por apenas instantes, en muchas ocasiones se obtienen resultados lamentables como el caso que presentamos.
2. Los niños pequeños de por sí siempre serán vulnerables a ser víctimas de hechos "accidentales", siempre que los encargados de su guarda y cuidado actúen negligente o imprudentemente.
3. Una vez más se pone de manifiesto la máxima de que la gran mayoría de los hechos que denominamos accidentes no son tan inevitables ni tan casuales.

## REFERENCIAS BIBLIOGRÁFICAS

1. Beckder E. Los accidentes domésticos. Cuaderno de Salud Pública. La Habana: Pueblo y Educación; 1967.p.26
2. Pacheco Valdés E, Liranza Ferrer N, Liranza Ferrer A. Accidentes en los niños: Un problema de salud actual. Revisión Bibliográfica. Rev Cubana Med Gen Integr 1996,12(3): 279-83
3. Cuba. Ministerio de Salud Pública. Informe Anual. La Habana: Ciencias Médicas; 1986.p.25-6.
4. UNICEF-OMS-UNESCO. Para la vida. un reto de comunicación. La Habana: Pueblo y Educación; 2000
5. López Gómez L, Gisbert Calabuig J A. Tratado de Medicina Legal. 2a ed. Valencia, España: Saber; 1967
6. Gisbert J A. Medicina Legal y Toxicología. 4ta ed. Barcelona, España: Lehmann Masson. SA; 1991.
7. Vargas Alvarado E. Medicina Legal. 3ª ed. San José: Lehmann; 1983.

## SUMMARY

We present the case of a 4-years-old child, who died in a case of mechanical asphyxia by suffocation after aspirating a latex condom he was playing with. We show the antecedents and the results of the medico legal necropsy, with pictures included. We make the medico legal interpretation of the case. We also make reflections about the accidental decease in children.

## MeSH:

**ASPHYXIA/complications**  
**ASPHYXIA/mortality**  
**ACCIDENTS, HOME/mortality**  
**ACCIDENTS, HOME/prevention & control**  
**AUTOPSY/methods**  
**FORENSIC MEDICINE**  
**HUMAN**  
**CHILD**

## CÓMO CITAR ESTE ARTÍCULO

Barrera González JE, León Marrero O. Asfixia en un niño tras la aspiración de un condón de látex. ¿Accidente o descuido? Rev méd electrón [Seriada en línea] 2007; 29(4). Disponible en  
URL: <http://www.cpimtz.sld.cu/revista%20medica/ano%202007/vol4%202007/tema12.htm> [consulta: fecha de acceso]