

Presentación de caso

## Tratamiento de pseudoartrosis séptica de tibia secundaria a fractura expuesta. A propósito de un caso

Treatment of tibia septic pseudo arthritis secondary to exposed fracture. Apropos of a case

Dr. Dunieski Hernández-Valera<sup>1\*</sup>  <https://orcid.org/0000-0002-1708-1869>

Dr. C. Enrique Pancorbo-Sandoval<sup>1</sup>  <https://orcid.org/0000-0002-8583-1000>

Dr. Alberto Delgado-Quiñones<sup>1</sup>  <https://orcid.org/0000-0002-5386-9362>

Dra. Yalina Echevarría-Borges<sup>1</sup>  <https://orcid.org/0000-0002-3039-2901>

Dr. José Antonio Quesada-Pérez<sup>1</sup>  <https://orcid.org/0000-0002-2302-5206>

Dr. Giraldo Díaz-Prieto<sup>1</sup>  <https://orcid.org/0000-0002-4206-8068>

<sup>1</sup> Hospital Militar Docente Dr. Mario Muñoz Monroy. Matanzas, Cuba.

\*Autor para la correspondencia: [dhvalera.mtz@infomed.sld.cu](mailto:dhvalera.mtz@infomed.sld.cu)

### RESUMEN

Las fracturas expuestas de tibia han sido uno de los problemas más importantes para los sistemas de atención en salud pública. Se caracterizan por tres factores de riesgo fundamentales: daño óseo y tejidos blandos, gran posibilidad de contaminación y dificultades para el tratamiento conservador y quirúrgico, debido al daño óseo y de partes blandas asociados, que implica un alto índice de complicaciones. El tratamiento de estas fracturas es un tema ampliamente discutido en cuanto a la técnica quirúrgica a utilizar. Debido la pobre vascularización y poca cantidad de tejidos blandos que cubren la tibia, este hueso es muy vulnerable a la pseudoartrosis y a la infección. El objetivo de este trabajo fue describir la técnica quirúrgica de transportación ósea con fijador externo Ilizarov y evaluar el resultado en defectos óseos de tibia de más de 6 cm, secundario a pseudoartrosis infectada.



Como resultado, el paciente evolucionó con una pseudoartrosis séptica de tibia derecha secundaria a fractura expuesta. El seguimiento fue de 18 meses, la pérdida ósea de 6 cm, la velocidad de distracción de 1 mm/día, el periodo de transportación de 95 días, y el tiempo con fijador de 198 días. Fue necesario realizar un nuevo proceder quirúrgico en el sitio de contacto, con vistas a reavivar los extremos óseos. La transportación ósea con fijador Ilizarov es válida para el tratamiento de la pérdida ósea en fracturas expuestas de tibia o pseudoartrosis séptica.

**Palabras clave:** transporte óseo; fracturas expuestas; pseudoartrosis infectadas.

## ABSTRACT

Exposed tibia fractures have been one of the most important problems for public health care systems. They are characterized by three main risk factors: bone and soft tissue damage, high possibilities of contamination and difficulties for the surgical and conservative treatment, due to the associated bone and soft tissues damage implying a high rate of complications. The treatment of these fractures is a widely discussed topic regarding the surgical technique to be used. Due to poor vascularization and little quantity of soft tissue covering tibia, this bone is highly vulnerable to pseudoarthritis and infection. The aim of this work was to describe the surgical technique of bone transport with Ilizarov external fixator and to evaluate the result in tibial bone defects of more than 6 cm, secondary to infected pseudoarthritis. As a result, the patient evolved with septic pseudoarthritis of right tibia secondary to exposed fracture. The follow up lasted 18 months; the bone loss was 6 cm; the distraction speed was 1 mm/day; the transportation period was 95 days and the time with fixator was 198 days. It was necessary to perform a new surgical procedure at the contact site to recuperate the bone ends. Bone transport with Ilizarov fixator is valid for the bone loss treatment in tibia exposed fractures or septic pseudo arthritis.

**Key words:** bone transport; exposed fractures; infected pseudo arthritis.

Recibido: 05/11/2020.

Aceptado: 09/11/2020.

## INTRODUCCIÓN

Las fracturas expuestas de tibia constituyen un grave problema en traumatología: resultan frecuentes en adolescentes y en adultos, originan elevados costos de tratamiento, y a menudo dejan secuelas en los pacientes. Muchas de ellas se asocian a infección y pérdida de segmentos óseos. Esto ocurre por traumatismos graves en los miembros —que causan fracturas expuestas— o por lesiones por



arma de fuego, desvitalización ósea, pseudoartrosis, e infecciones o tumores, aunque la mayoría de los casos son secundarios a accidentes de tránsito.<sup>(1,2)</sup>

La tibia es un hueso largo, par y asimétrico. Se localiza en la parte anterior e interna de la pierna, medial al peroné, con el que se articula por sus extremos por debajo del fémur, que descansa sobre ella, y por encima del astrágalo, al que transmite verticalmente el peso del cuerpo.

Las fracturas se definen como soluciones de continuidad de una estructura ósea causadas por impactos de objetos contundentes, fuerzas opuestas, tracciones cuyas intensidades superan la elasticidad del hueso, flexiones o torceduras sobre el esqueleto, (formas directa o indirecta).

En Cuba, con el advenimiento de medios de transporte más veloces, ha aumentado significativamente este tipo de trauma. La ingesta de bebidas alcohólicas se establece como la causa más importante para la accidentalidad.<sup>(3)</sup>

La hospitalización del paciente con fracturas expuestas de tibia es de vital importancia por las complicaciones que le acompañan, desde leves hasta graves, entre ellas: lesiones vasculares, de nervios periféricos, viscerales, shock traumático, embolia grasa, síndrome compartimental, osteomielitis, miositis osificante y tétanos. Por ello se consideran politraumatizados a este tipo de pacientes.

Actualmente, los recursos sistémicos han permitido mostrar las evidencias respecto al manejo perioperatorio de estos pacientes. Así son aceptadas como beneficiosas la antibioticoterapia profiláctica y la anticoagulación profiláctica.

Ilizarov,<sup>(4,5)</sup> en Siberia, en 1951, diseñó un sistema de fijación versátil, económico y con un gran número de aplicaciones en la resolución de patologías osteoarticulares traumáticas, infecciosas, congénitas y tumorales, que continúa vigente.

El método de transporte óseo se basa en un principio fundamental, que es la inducción de la osteogénesis en distracción de fragmentos óseos, lo que busca la formación de tejido óseo de excelente calidad biológica, donde traslada un segmento de hueso en dirección longitudinal, bajo los principios de tensión-estrés, permitiendo dicho procedimiento.<sup>(4-8)</sup>

Ilizarov<sup>(5)</sup> demostró cómo la tracción gradual del callo estimula no solo la osteogénesis, sino también el crecimiento y la regeneración de los tejidos blandos circundantes, tales como piel, músculos, nervios y vasos sanguíneos. Debido a la creciente ocurrencia de este tipo de afección, las complicaciones y minusvalías que se le asocian, y la dificultad para el tratamiento específico de la pseudoartrosis séptica secundaria a una fractura expuesta de tibia, se decide realizar este trabajo.

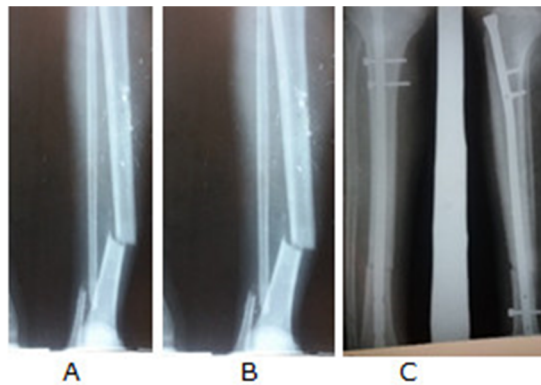
El propósito del mismo es describir la técnica quirúrgica de transportación ósea con fijador externo Ilizarov y evaluar el resultado en defectos óseos de tibia de más de 6 cm secundario a pseudoartrosis infectada.

## PRESENTACIÓN DEL CASO

Se trató un paciente masculino de 19 años, de procedencia rural, fumador, historia clínica no. 315033, sin patología crónica asociada. Sufrió accidente de tránsito y recibió trauma directo en la pierna derecha, por lo que fue asistido en el hospital municipal de su área. Se le realizó lavado de herida en tercio medio distal de pierna derecha de 1 cm poco sangrante, inmovilización, canalización de vena, y Rx que evidenció una fractura diafisaria oblicua corta a ese nivel.

Fue remitido al Hospital Militar Docente Dr. Mario Muñoz Monroy, donde llega a las seis horas. Se realizó ingreso, se indicaron complementarios de urgencia, valoración y seguimiento por Cirugía, revisión y toilette de la herida, uso de profilaxis antibiótica con cefazolina y anticoagulación con fraxiparina. Debido al trazo de fractura, el poco tiempo de ocurrido el trauma y el tamaño de la herida, se interpreta como una fractura expuesta grado I de Gustilo y Anderson, por lo que se decide colocar clavo intramedular. (Figura 1)

Evolucionó adecuadamente y fue dado de alta a las 72 horas sin signo alguno de infección.



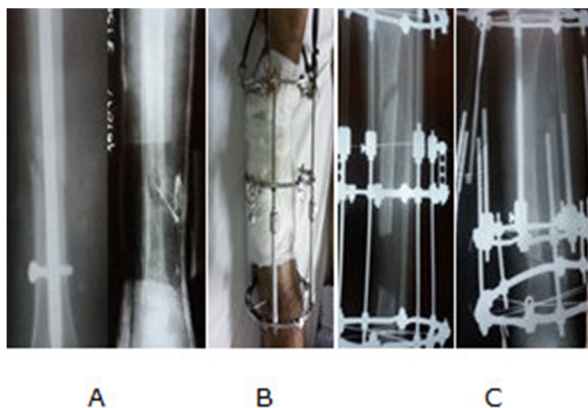
**Fig. 1.** A y B: imágenes iniciales de la fractura, en dos vistas; C: clavo intramedular colocado, en dos vistas.

El paciente acude a las cuatro semanas a consulta de seguimiento, con buena evolución clínica y radiológica. Una semana después refirió supuración por la herida y se decidió su reevaluación e ingreso con antibioticoterapia (cotrimoxazol). Se llevó al salón de operaciones y se le extrajeron espículas de hueso del foco de fractura. Evolucionó favorablemente y se mantuvo bajo tratamiento durante 6 semanas.

En reconsulta se observó foco de osteomielitis a nivel de la fractura, por lo que se reingresó, se discutió y se decidió retirar material de osteosíntesis.

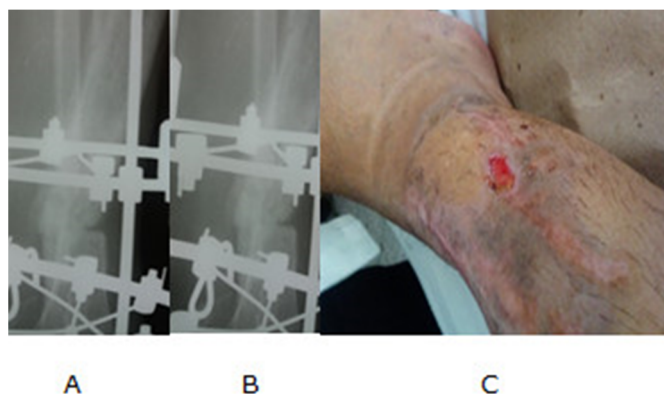
Se realizó osteotomía del foco osteomielítico (6 cm) con cultivo, colocación de osteoclisis por 10 días, y antibioticoterapia con cotrimoxazol y clindamicina. Se colocó un fijador Ilizarov con montaje para transportación ósea bajo control radiográfico con un aro proximal, uno distal, uno intermedio para transportar, más

un alambre guía que evitaba la ante o retroversión del fragmento. Se realizó corticotomía metafisiaria proximal en tibia derecha y transportación a razón de 1/3 de vuelta cada 8 h (fig. 2). Debido a la necesidad de detener la transportación por manifestaciones neurológicas, el promedio diario fue de 1 mm al día. Se empleó al unísono la terapia con oxigenación hiperbárica.



**Fig. 2.** A y B: signos radiológicos de osteomielitis en foco de fractura; C: montaje, inicio de la transportación.

Al llegar al acople de los extremos óseos fue necesario retirar partes blandas interpuestas, re canalizar ambos extremos y dar compresión debido a la esclerosis de estos. A las cuatro semanas se dinamizó el foco de acople con apoyo parcial por ocho semanas, y se retiró el fijador después de la evidencia radiográfica de consolidación ósea. (Figura 3)



**Fig. 3.** A y B: acople de los extremos; C: estado final de la pierna.

## DISCUSIÓN

Existe una alta evidencia de las bondades del uso de la fijación externa en el tratamiento de lesiones complejas de los miembros inferiores con pérdidas óseas o asociadas a infección, en huesos largos y en especial en tibia.<sup>(9,10)</sup>

Los principios de Ilizarov<sup>(4)</sup> para el uso de la fijación externa y aplicaciones técnicas, brindan grandes posibilidades y garantías en la resolución de patologías óseas muy complejas, convirtiéndolos en un método con muy buenos resultados.

El caso presentado se trató de un joven en edad productiva y alta interacción social, lo que coincide con estudios revisados como el de Monserrate,<sup>(3)</sup> donde el 84 % de los casos son jóvenes del sexo masculino.

Schade et al.<sup>(11)</sup> reportan el 86 % de sus pacientes del sexo masculino y un promedio de 35 años de edad, lo que coincide con los resultados de este trabajo.

En cuanto a la etiología, coinciden los accidentes del tránsito con trabajos revisados, como el de Monserrate,<sup>(3)</sup> donde el 76 % de los casos sufrieron este tipo de accidente, y el de Laborda,<sup>(12)</sup> quien también describe esta causa como la de mayor porcentaje. El tipo III A y B de fractura expuesta, según la clasificación de Gustilo y Anderson, son los predominantes en la literatura de los autores antes mencionados, con un 44 %.

En el presente trabajo, la internacional clásica fue interpretada inicialmente como una tipo I, pero al tener en cuenta la alta energía del trauma se comportó como una III. El paciente presentó la complicación temida, osteomielitis séptica, que se describe en el 16 % de los casos complicados, y en un 40 % en el trabajo de Monserrate.<sup>(3)</sup>

Delgado del Caño<sup>(13)</sup> considera que el 50 % de las fracturas expuestas tipo III se asocian a infección, tal como ocurrió en el paciente estudiado. Una vez establecido el diagnóstico, el tratamiento será, si las condiciones del paciente lo permiten, fundamentalmente quirúrgico.

En este caso fue utilizada la antibioticoterapia profiláctica con cefazolina, protocolizada en el servicio; otros estudios revisados coinciden con esta práctica.<sup>(14)</sup>

En su estudio, Roddy<sup>(15)</sup> concluye que el uso de antibiótico profiláctico en las dos primeras horas de ocurrida la lesión, ofrece los mejores resultados. En una serie solo se infestó el 4,7 % de los pacientes, y en otra el 6,8 %.

Para Battiston,<sup>(16)</sup> tanto el tratamiento con el enclavado intramedular no fresado como la fijación externa, se han empleado ampliamente en el tratamiento de las fracturas abiertas de tibia. En este caso fueron empleadas ambas técnicas. La segunda fue utilizada para el tratamiento de la complicación presentada, aprovechando la función de transportación.

En la técnica de Masquelet, injerto óseo vascularizado o no (homólogo o no), apoyado con fijación externa, si hay fallas en el tratamiento recurren al método de distracción con el fijador externo de Ilizarov, con el que se logran buenos resultados; pero tiene el inconveniente de presencia de dolor en las heridas que provocan los alambres durante la distracción, infecciones superficiales que



acompañan este proceso.<sup>(17)</sup> Esto ocurrió también en este paciente, pero fue bien tolerado.

En el caso estudiado fue necesario realizar la recanalización de los extremos óseos esclerosados al momento del acople, lográndose la consolidación final. Esto ocurre con frecuencia y se describe en otro estudio, que reporta la realización de esta técnica en la mayoría de los casos.<sup>(12)</sup>

Así, se resolvió un complejo caso de salud sin tener que llegar a la amputación del miembro afecto, y el paciente quedó con buena función. Los autores consideran que a pesar de ser una opción eficaz de tratamiento, no existen muchas unidades de salud que cuenten con el fijador que se aplicó en este caso. No obstante, se cuenta con fijadores lineales versátiles que pudieran ser utilizados con este fin.

La técnica de distracción ósea con el fijador Ilizarov es una herramienta válida para el tratamiento de las fracturas expuestas complejas de tibia. Se demostró su capacidad de resolver los defectos óseos de 6 cm, logrando distraer el hueso sano y llegar a un acople y consolidación de los extremos. Los autores recomiendan tener presente esta opción de tratamiento en casos complejos con defectos importantes de hueso a nivel diafisario.

## REFERENCIAS BIBLIOGRÁFICAS

1. Keating JF, Simpson AH, Robinson CM. The management of fractures with bone loss. *J Bone Joint Surg Br* [Internet]. 2005 [citado 20/11/2020]; 87(2): 142-50. Disponible en: <https://doi.org/10.1302/0301-620X.87B2.15874>
2. Begue T, Auegan JC. Acute Management of Traumatic Bone Defects in the Lower Limb [Internet]. En: Bentley G, ed. *European Instructional Lectures, 15th EFFORT Congress, London, United Kingdom*. V. 14. Heidelberg: Springer; 2014. p. 71-83 [citado 20/11/2020]. Disponible en: [https://doi.org/10.1007/978-3-642-54030-1\\_7](https://doi.org/10.1007/978-3-642-54030-1_7)
3. Ganchozo Pincay MM, Altamirano Olvera CD, Patiño Andrade RP, et al. Determinar las complicaciones de las fracturas expuestas de tibia en pacientes de 20-40 años en el hospital Teodoro Maldonado Carbo periodo 2014. *Recimundo* [Internet]. 2019 Oct [citado 20/11/2020]; 3(3):807-23. Disponible en: <http://recimundo.com/index.php/es/article/view/550>
4. Ilizarov GA. The tension-stress effect on the genesis and growth of tissues. Part I. The influence of stability of fixation and soft-tissue preservation. *Clin Orthop Relat Res*. 1989 Jan; (238):249-81. Citado en PubMed; PMID: 2910611.
5. Ilizarov GA. The tension-stress effect on the genesis and growth of tissues: Part II. The influence of the rate and frequency of distraction. *Clin Orthop Relat Res*. 1989 Feb; (239):263-85. Citado en PubMed; PMID: 2912628.
6. Molina CS, Stinner DJ, Obremskey WT. Treatment of Traumatic Segmental Long-Bone Defects: A Critical Analysis Review. *JBJ Rev*. 2014 Apr 1; 2(4):01874474-201404000-00003. Citado en PubMed; PMID: 27490871.



7. Tsuchiya H, Tomita K. Distraction osteogenesis for treatment of bone loss in the lower extremity. *J Orthop Sci.* 2003;8(1):116-24. Citado en PubMed; PMID: 12560898.
8. Aronson J. Limb-lengthening, skeletal reconstruction, and bone transport with the Ilizarov method. *J Bone Joint Surg Am.* 1997 Aug;79(8):1243-58. Citado en PubMed; PMID: 9278087.
9. Paley D, Maar DC. Ilizarov bone transport treatment for tibial defects. *J Orthop Trauma.* 2000 Feb;14(2):76-85. Citado en PubMed; PMID: 10716377.
10. De Coster TA, Gehlert RJ, Mikola EA, et al. Management of posttraumatic segmental bone defects. *J Am Acad Orthop Surg.* 2004 Jan-Feb;12(1):28-38. Citado en PubMed; PMID: 14753795.
11. Schade AT, Hind J, Khatri C, et al. Systematic review of patient reported outcomes from open tibia fractures in low and middle income countries. *Injury.* 2020 Feb;51(2):142-6. Epub 2019 Nov 11. Citado en PubMed; PMID: 31767370.
12. Laborda Olivera HF, Viacava Siazaro FA, Noria A, et al. Tratamiento de defectos masivos de tibia. Técnica de transporte óseo con fijador AO\*. *AnFaMed [Internet].* 2018 Dic [citado 20/11/2020];5(2):130-40. Disponible en: <https://doi.org/10.25184/anfamed2018v5n2a12>
13. Delgado del Caño J, García López R, Rodríguez de Oya C. Pseudoartrosis séptica. Actualización en manejo y tratamiento. *Rev Esp Traum Lab [Internet].* 2019 [citado 20/11/2020];2(1):25-31. Disponible en: <https://www.fondoscience.com/retla/vol02-fasc1-num03/fs1901003-pseudoartrosis-septica-actualizacion-en-manejo>
14. Velázquez-Moreno JD, Casiano-Guerrero G. Algoritmo del tratamiento de la pseudoartrosis diafisaria. *Acta Ortop Mex [Internet].* 2019 [citado 20/11/2020];33(1):50-7. Disponible en: <https://www.medigraphic.com/pdfs/ortope/or-2019/or1911.pdf>
15. Roddy E, Patterson JT, Kandemir U. Delay of Antibiotic Administration Greater than 2 Hours Predicts Surgical Site Infection in Open Fractures. *Injury.* 2020 Sep;51(9):1999-2003. Epub 2020 May 12. Citado en PubMed; PMID: 32482427.
16. Battiston B, Santoro D, Baido RL, et al. Treatment of acute bone defects in severe lower limb Trauma. *Injury.* 2019 Dec;50(Suppl 5):S40-5. Epub 2019 Oct 23. Citado en PubMed; PMID: 31708086.
17. Rohilla R, Siwach K, Devgan A, et al. Outcome of distraction osteogenesis by ring fixator in infected, large bone defects of tibia. *J Clin Orthop Trauma.* 2016 Oct-Dec;7(Suppl 2):201-9. Epub 2016 Apr 20. Citado en PubMed; PMID: 28053385.





### Conflictos de intereses

Los autores declaran que no existen conflictos de intereses.

### CÓMO CITAR ESTE ARTÍCULO

Hernández-Valera D, Pancorbo-Sandoval E, Delgado-Quiñones A, Echevarría-Borges Y, Quesada-Pérez JA, Díaz-Prieto G. Tratamiento de pseudoartrosis séptica de tibia secundaria a fractura expuesta. A propósito de un caso. Rev Méd Electrón [Internet]. 2021 Sep.-Oct. [citado: fecha de acceso]; 43(5). Disponible en: <http://www.revmedicaelectronica.sld.cu/index.php/rme/article/view/4210/5255>

