

Quieste broncogénico intratiroideo. Presentación de un caso

HOSPITAL UNIVERSITARIO CLÍNICO QUIRÚRGICO " FAUSTINO PEREZ". MATANZAS
Revista Médica Electrónica 2008;30(4)
Quieste broncogénico intratiroideo. Presentación de un caso.
Intrathyroid bronchogenic chyst. Presentation of a case.

AUTORES

[Dra. Ángela M. Castañeda Muñoz\(1\)](#)

Dra. Diana González Rodríguez(2)

Dra. Ana M. Castro Morillo(1)

Dra. Diana M. Hernández Fernández(1)

Dra. Marielis Cobos López (3)

Téc. Juan C. Galán Cervantes(4)

(1)Especialista de II Grado en Anatomía Patológica. Profesor Asistente. Hospital Universitario Clínico-Quirúrgico Faustino Pérez.

(2)Especialistas de I Grado en Anatomía Patológica. Profesor Instructor. Hospital Universitario Clínico-Quirúrgico Faustino Pérez.

(3)Especialista en Medicina General Integral. Residente de Anatomía Patológica. Hospital Universitario Clínico-Quirúrgico Faustino Pérez.

(4)Licenciado en Tecnología de la Salud. Profesor Instructor. Hospital Universitario Clínico-Quirúrgico Faustino Pérez.

RESUMEN

Paciente masculino, blanco, de 30 años de edad, que acude al médico por presentar nódulo en región lateral derecha del cuello, se indica ultrasonido y biopsia aspirativa de la lesión. El primero informa imagen eco lúcida unilocular del lóbulo derecho del tiroides y la segunda compatible con quiste branquial, posteriormente se realiza intervención quirúrgica consistente en hemitiroidectomía derecha. El resultado de la biopsia (B-07-1513) fue el de quiste broncogénico intratiroideo. Se realiza revisión bibliográfica y solamente se encuentra reporte de tres casos de quiste broncogénico intratiroideo, por lo que decidimos realizar esta presentación.

DeCS:

NÓDULO TIROIDEO/ultrasonografía

NÓDULO TIROIDEO/patología

QUISTE BRONCOGÉNICO/cirugía

TIROIDECTOMÍA/métodos

HUMANOS

ADULTO

MASCULINO

INTRODUCCIÓN

Los quistes broncogénicos son malformaciones congénitas del árbol tráqueo-bronquial que se encuentran preferentemente en el pulmón o mediastino (1). En una etapa embrionaria precoz, el tracto respiratorio y digestivo tienen origen común en el intestino primitivo anterior y una vez separados ambos tractos los quistes broncogénicos se forman probablemente por ramificaciones anormales del tracto tráqueo-bronquial (2). Maier en 1948 clasificó los quistes broncogénicos de acuerdo a su ubicación en paratraqueales, carinales, hiliares, paraesofágicos y atípicos. Dentro de este último se incluyen los de ubicación cervical, los que pueden presentar diferentes localizaciones, habitualmente se manifiesta como un tumor asintomático cuando existe compromiso del árbol tráqueo-bronquial, puede acompañarse de tos y o disnea (3). En el estudio del quiste los métodos diagnósticos de imágenes nos orientan del carácter, ubicación y tamaño de la lesión, pero no proporcionan elementos diagnósticos específicos, (4) estudio. Dado la rareza de esta patología y su complejo diagnóstico presentamos este caso clínico, tratado en nuestro centro hospitalario.

CUADRO CLÍNICO

Paciente masculino blanco de 30 años de edad con antecedentes de salud anterior que acude al médico porque notó una "BOLITA" indolora en el cuello desde hacía aproximadamente un año. En consulta médica se diagnostica nódulo del lóbulo derecho del tiroides, por lo cual se indica ultrasonido de la glándula y posteriormente Citología Aspirativa con Aguja Fina de la lesión.

Medios diagnósticos:

Ultrasonido: Imagen Eco lúcida unilocular en lóbulo derecho del tiroides en su tercio superior anterior

CAAF: Se realiza y evacua líquido muy espeso mucoso de color pardo. El diagnóstico es el siguiente: contenido quístico donde se observan numerosas células cilíndricas epiteliales fondo con detritus celulares, la imagen parece ser compatible con quiste de tipo branquial (fig.1) Se decide intervención quirúrgica al existir discrepancia diagnóstica entre los medios diagnósticos la clínica

ANATOMÍA PATOLÓGICA B-07-1513

• Descripción Macroscópica.

Se recibe lóbulo tiroideo el cual mide 3.5 x3 x2cm de color pardo, encapsulado al corte se observa cavidad quística unilocular que mide 2.6 cm de diámetro mayor delimitado por cápsula blanca pardusca del resto del tejido tiroideo, con escaso contenido de líquido de aspecto mucoso y turbio

• Descripción microscópica.

Quiste tiroideo recubierto por un epitelio cilíndrico ciliado pseudoestratificado con áreas de metaplasia escamosa. En la pared se observan glándulas seromucinosas, músculo liso, tejido fibroso, islotes de tejido cartilaginoso y áreas con marcada vascularización. (figs.2, 4)

• **DIAGNÓSTICO: QUISTE BRONCOGÉNICO INTRATIROIDEO (fig.3)**

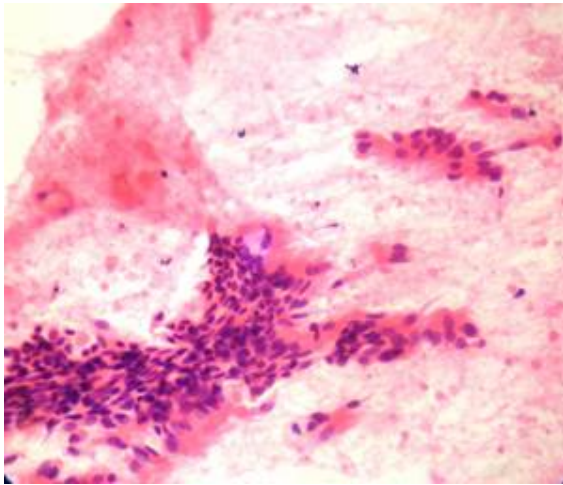
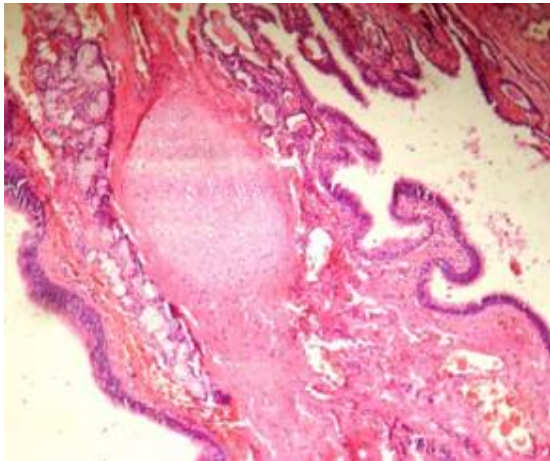
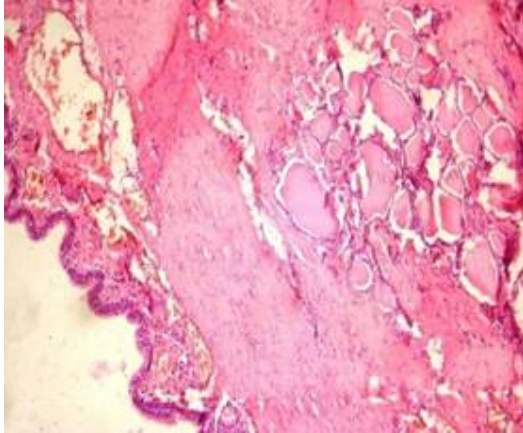


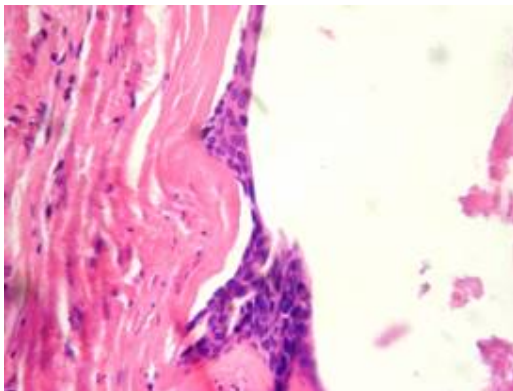
Imagen citológica del quiste donde se observan células cilíndricas ciliadas y detritus celulares.



Quiste recubierto por epitelio cilíndrico ciliado pseudoestratificado, en la pared islote de cartílago, presencia de glándulas seromucinosas y vascularización.



Pared del quiste y parénquima tiroideo



Área del epitelio con metaplasia escamosa

DISCUSIÓN

En el diagnóstico diferencial de las masas cervicales laterales de tipo quístico clásicamente se consideran los quistes tiroideos, los quistes de los arcos branquiales, el linfangioma quístico, el quiste paratiroideo los quistes de remanente tímico (5). Otras lesiones aún menos frecuentes son los quistes dermoides y teratomas.

En nuestro caso, en el examen físico y por estudio ultrasonográfico la lesión correspondió a ser un nódulo del polo superior del lóbulo derecho del tiroides, con movilización a la deglución, sin embargo existió discrepancia diagnóstica con los hallazgos citológicos que no correspondían con el contenido de un quiste del parénquima tiroideo y sí compatibles con quiste branquial. Los quistes branquiales pueden aparecer en la porción antero lateral del cuello en cualquier lugar desde la región preauricular hasta la clavícula (6). Se encuentra en la literatura revisada casos de quistes linfoepiteliales intratiroideos, los cuales se encuentran revestidos por un epitelio pavimentoso, pero también es común el epitelio cilíndrico ciliado, observándose por debajo del mismo abundante tejido linfoide, en este caso fue el primer diagnóstico pensado por los hallazgos citológicos de células cilíndricas ciliadas y fondo con detritus celulares. Se realiza el diagnóstico definitivo por biopsia. Como los quistes broncogénicos de ubicación cervical son tumores infrecuentes (5,7) su sospecha clínica es poco habitual, estableciéndose otras posibilidades diagnósticas tales como quistes tiroideos, tiroglosos, branquiales y tímicos. En este caso se manifestó en la vida adulta, en un hombre de 30 años y

la ubicación fue intratiroidea. La citología aspirativa no constituyó un medio diagnóstico certero para establecer esta patología congénita infrecuente en esta localización.

Se revisa la literatura y solamente se encuentran reportados 70 casos de quistes broncogénicos en la región cervical, 75 % se ubicaron en la línea media del cuello, los restantes en las regiones laterales y de ellos tres casos intratiroideo, constituyendo el motivo de la presentación de nuestro caso. (8,9)

REFERENCIAS BIBLIOGRÁFICAS

1. Majilis S, Horvath E, Castro L, Martínez V. Quiste Broncogénico Cervical anterior simulando lesión tiroidea. Caso clínico. Rev Med Chile. 1999;127:977-81.
2. Newkirk K, Tassier A, Krowiak E, Deeb Z. Bronchogenic cysts of the neck in adults. Ann Otol Rhinol Laryngol. 2004; 113:691-5.
3. Maier HC. Bronchogenic cyst of the mediastinum. Ann Surg. 1948; 127:476-502.
4. Kim SH, Han MH, Park SW, Chang KH. Radiologic pathologic of unusual lingual masses Korean. J Radiol. 2001;2: 37-41.
5. Landa AM, Navarro SJ, Rivas SA, Rodríguez GL, Cabeza SR, Algaba GJ. A bronchogenic cervical cyst. A case report. Ann Otorrinolaringol Ibero Am. 1997;24:343-51.
6. Rosai J. Ackerman Patología Quirúrgica. T1. Cap.7. La Habana: Editorial Científico-Técnica; 1983;8:308-10.
7. Ustundag E, Iseri M, Keskin G, Yayla B, Muezzinoglu B. Cervical bronchogenic cyst. Review of literatura. J Laringol Otol. 2005;119:419-23.
8. Shimizu J, Kawara Y, Tatsuzawa Y, Maeda K, Susuki S. Cervical bronchogenic cyst that presented as a thyroid cyst. Eur J Surg. 2000;166:659-61.
9. Pérez JA, Gabrielli M, Felmer O, Carrasco C. Quiste broncogénico cervical. Reporte de un caso. Rev Chilena Cir. 2008; 60(1):51-4

SUMMARY

A 30-years-old, white, male patient attended the hospital because he presented a nodule on the right side of the neck. An ultrasound and an aspirative biopsy of the lesion were indicated. The first one showed a unilocular echolucent image of the right lobe of the thyroid and the second one, an image compatible with a bronchial cyst. Then, we carried out a surgical intervention: a right hemithyroidectomy. The result of the biopsy (B-07_1513) was an intrathyroid bronchogenic cyst. We made a bibliographic review and found only three reports of intrathyroid bronchogenic cyst, thus deciding to present this case.

MeSH:

THYROID NODULE/ultrasonography

THYROID NODULE/pathology

BRONCHOGENIC CYST/surgery

THYROIDECTOMY/methods

HUMANS

ADULT

MALE

CÓMO CITAR ESTE ARTÍCULO

Castañeda Muñoz AM, González Fernández D, Hernández Fernández DM, Castro Morillo AM, Cobos López M, Galán Cervantes JC. Quiste broncogénico intratiroideo. Presentación de un caso. Rev méd electrón[Seriada en línea] 2008; 30(4). Disponible en URL: <http://www.revmatanzas.sld.cu/revista%20médica/ano%202008/vol4%202008/tema14.htm> [consulta: fecha de acceso]