

Sangramiento digestivo alto como presentación de enfermedad por Reflujo Gastroesofágico complicado. Presentación de caso

HOSPITAL UNIVERSITARIO "DR. MARIO MUÑOZ MONROY". COLÓN. MATANZAS.

Revista Médica Electrónica 2008;30(5)

Sangramiento digestivo alto como presentación de enfermedad por Reflujo Gastroesofágico complicado. Presentación de caso.

High digestive bleeding as presentation of complicated Gastroesophagic Reflux disease. Presentation of a case.

AUTORES

Dra. Ania Hernández Ortega (1)

Dra. Ibis Umpiérrez García (1)

Dr. Julio César Sánchez Cruz (2)

Dra. Vilma Román Castellini (3)

(1)Especialistas I Grado Gastroenterología. Profesoras Instructoras. Hospital Territorial Mario Muñoz Monroy.Municipio de Colón.

(2)Especialista I Grado Endocrinología.Profesor Instructor.Hospital Territorial Mario Muñoz Monroy.Municipio de Colón.

(4) Especialista I Grado Pediatría. Hospital Territorial Mario Muñoz Monroy.Municipio de Colón.

RESUMEN

En el presente reporte de caso se presenta una paciente femenina de 37 años de edad, sin antecedentes patológicos anteriores que acudió a cuerpo de guardia de cirugía por hematemesis copiosa, melena y anemia aguda siéndole practicado estudio endoscópico del tracto digestivo superior donde se diagnosticó úlcera esofágica como causa del sangramiento digestivo alto. Se indicaron medidas terapéuticas para reponer volumen y omeprazol intravenoso y seguimiento por consulta de Gastroenterología donde se determinó la presencia de una enfermedad por reflujo gastroesofágico complicada.

DeCS:

HEMORRAGIA GASTROINTESTINAL/diagnóstico

HEMORRAGIA GASTROINTESTINAL/etiología

HEMORRAGIA GASTROINTESTINAL/complicaciones

HEMORRAGIA GASTROINTESTINAL/quimioterapia

REFLUJO GASTROESOFÁGICO/complicaciones

HUMANOS

FEMENINO

ADULTO

INTRODUCCIÓN

Reporte del caso

Se trata de una paciente femenina de 37 años de edad sin antecedentes patológicos personales conocidos que acude a cuerpo de guardia de Cirugía por presentar hematemesis copiosa, melena y síntomas y signos de anemia aguda por lo que se practican medidas de urgencia para reponer volumen y estabilizar hemodinámicamente a la paciente decidiéndose su ingreso de inmediato. Después de lograr recuperación de volumen y estabilidad de los signos vitales se indica estudio endoscópico del tracto digestivo superior el que aporta los siguientes resultados:

- Duodenitis enantematosa aguda ligera
- Gastritis antral enantematosa ligera
- Hernia Hiatal
- Úlcera péptica esofágica (1/3 inferior)

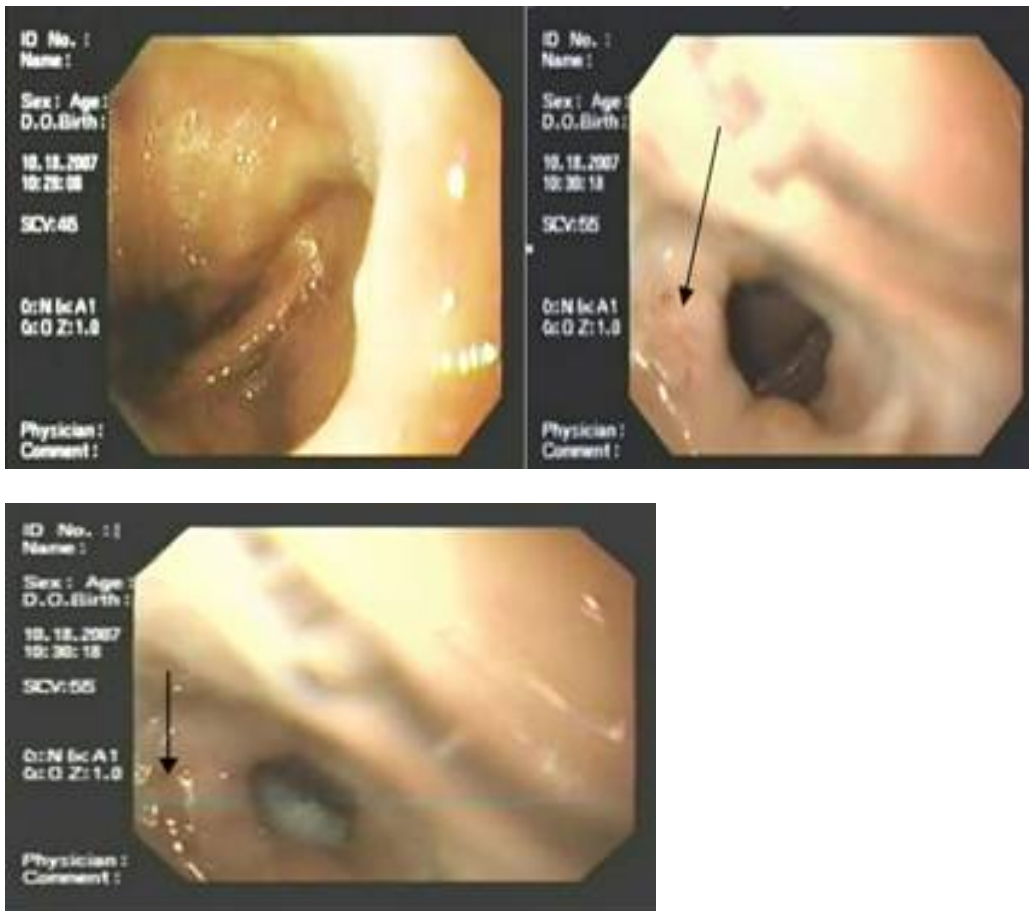
Se indicó tratamiento con inhibidor de bomba de protones (omeprazol) por vía endovenosa y posteriormente se pasó a la vía oral y se interconsultó la paciente con la especialidad de Gastroenterología reportándose tras interrogatorio dirigido antecedentes de pirosis, regurgitaciones ácidas, episodios de broncoespasmo nocturno y dolor torácico sin causa cardiovascular (estudio negativo por cardiología previo) de años de evolución. Se indicaron dieta y medidas antirreflujo, tratamiento con omeprazol y endoscopia evolutiva a los tres meses, donde se observó úlcera esofágica en estadio final de cicatrización practicándose biopsia de la lesión. Se refirió la paciente a servicio de cirugía por mínimo acceso donde se realizaron las valoraciones pertinentes del caso y se procedió a realizar cirugía con técnica de Nissen.

Breve Actualización

La presencia de úlcera esofágica aparece reportada en el curso de varias afecciones como enfermedad por reflujo gastroesofágico, Síndrome de Inmunodeficiencia Adquirida (VIH), postoperatorio de cirugía laparoscópica bariátrica, neumoconiosis, enfermedad de Cronh, mieloma múltiple, tras el uso de medicamentos (1-6), entre otras.

La Enfermedad por Reflujo Gastroesofágico (ERGE) es un problema de salud muy frecuente en la población general, datos en otros países estiman que la prevalencia de los síntomas indicativos de ERGE varía entre un 10 y un 50% (7). Comprende manifestaciones clínicas digestivas y/o extradigestivas inducidas por el ascenso del contenido gástrico por arriba de la unión gastroesofágica, que afectan adversamente la calidad de vida de las personas que la sufren. (8) Sus manifestaciones más frecuentes son pirosis y regurgitaciones, entre otras como hipo, eructos, disfagia y síntomas extradigestivos: dolor torácico no cardiovascular, tos crónica, crisis de broncoespasmo, laringitis, pérdida del esmalte dentario, etc. (9). La úlcera péptica del esófago es una complicación relativamente frecuente de la esofagitis por reflujo (10), suele asentar en el tercio inferior del esófago, sobre islotes de mucosa gástrica con epitelio cilíndrico (esófago de Barrett), pero puede localizarse incluso en el tercio superior esofágico. Estas úlceras, al contrario que las úlceras superficiales que asientan en el epitelio escamoso, tienden a ser profundas y pueden causar hemorragia aguda e incluso perforación. (11) La hemorragia digestiva es una complicación frecuente de la esofagitis erosiva, su forma más frecuente de presentación es anemia crónica debida a la pérdida oculta de sangre en las heces.

La hemorragia en forma de hematemesis o melenas francas es rara. (9, 12)



DISCUSIÓN

La presencia de úlcera esofágica aparece reportada en el curso de varias afecciones como enfermedad por reflujo gastroesofágico, Síndrome de Inmunodeficiencia Adquirida (VIH), postoperatorio de cirugía laparoscópica bariátrica, neumoconiosis, enfermedad de Cronh, mieloma múltiple, tras el uso de medicamentos (1-4), entre otras.

La Enfermedad por Reflujo Gastroesofágico (ERGE) es un problema de salud muy frecuente en la población general, datos en otros países estiman que la prevalencia de los síntomas indicativos de ERGE varía entre un 10 y un 50 %. (5) Comprende manifestaciones clínicas digestivas y/o extradigestivas inducidas por el ascenso del contenido gástrico por arriba de la unión gastroesofágica, que afectan adversamente la calidad de vida de las personas que la sufren. (6) Sus manifestaciones más frecuentes son pirosis y regurgitaciones, entre otras como hipo, eructos, disfagia y síntomas extradigestivos: dolor torácico no cardiovascular, tos crónica, crisis de broncoespasmo, laringitis, pérdida del esmalte dentario, etc. (7) La úlcera péptica del esófago es una complicación relativamente frecuente de la esofagitis por reflujo (8), suele asentar en el tercio inferior del esófago, sobre islotes de mucosa gástrica con epitelio cilíndrico (esófago de Barrett), pero puede localizarse incluso en el tercio superior esofágico.

La hemorragia digestiva es una complicación frecuente de la esofagitis erosiva, su forma más frecuente de presentación es anemia crónica debida a la pérdida oculta de sangre en las heces.

Sin embargo, la hemorragia en forma de hematemesis o melenas francas es rara en la práctica médica así como en los reportes de casos. (9, 10)

SUMMARY

In the current report of a case we present a female, 37-years-old patient, without previous pathologic antecedents, assisting the Surgery Emergency Service with copious hematemesis, mane and acute anaemia. An endoscopic study of the high digestive tract was practiced and an oesophagic ulcer was diagnosed as cause of the high digestive bleeding. Therapeutic measures were indicated to restore volume, intravenous Omeprazol and a follow-up in consult where we concluded the presence of a complicated disease for gastro-oesophagic reflux.

MeSH:

GASTROINTESTINAL HEMORRHAGE/diagnosis
GASTROINTESTINAL HEMORRHAGE/etiology
GASTROINTESTINAL HEMORRHAGE/complications
GASTROINTESTINAL HEMORRHAGE/drug therapy
GASTROESOPHAGEAL REFLUX/complications
HUMAN
FEMALE
ADULT

REFERENCIAS BIBLIOGRÁFICAS

1. Monkemuller K, Fry LC, Decker JM, Rickes S, Smith PD. Severe gastrointestinal disease due to HIV-1-seronegative AIDS. *Z Gastroenterol.* 2007; 45(8): 706-9.
2. Yang CS, Lee WJ, Wang HH, Huang SP, Lin JT, Wu MS. Spectrum of endoscopic findings and therapy in patients with upper gastrointestinal symptoms after laparoscopic bariatric surgery. *Obes Surg.* 2006; 16(9): 1232-7.
3. Shukuya T, Naka G, Kawana A. Pneumoconiosis associated with an esophageal ulcer and uptake revealed in FDGPET. *Intern Med.* 2006; 45(5): 293-6.
4. Mahdi SI, Elhassan AM, Ahmed ME. Crohn's disease masquerading carcinoma of the esophagus. *Saudi Med J.* 2007; 28(8): 1287-8.
5. Pehlivan Y, Sevinc A, Sari I. An interesting cause of esophageal ulcer etiology: Multiple myeloma of IgG kappa subtype. *World J Gastroenterol.* 2006; 12(14): 2305-7.
6. Matsuhashi N, Sakurai Y. Drug-induced esophagitis, esophageal ulcer, gastro-duodenal ulcer, and small intestinal ulcer]. *Nippon Rinsho.* 2007; 65(8): 504-8.
7. Armstrong D, Marshall JK, Chiba N, Enns R, Fallone CA, Fass R. Canadian Consensus Conference on the management of gastroesophageal reflux disease in adults-update 2004. *Can J Gastroenterol.* 2005 Jan; 19(1): 15-35.
8. Pérez-Manauta J. Guías clínicas de diagnóstico y tratamiento de enfermedad por reflujo gastroesofágico. *Gastroenterol Mex.* 2007; 72(2): 16-9.
9. Atkinson RJ, Hurlstone DP. Usefulness of prognostic indices in upper gastrointestinal bleeding. *Best Pract Res Clin Gastroenterol.* 2008; 22(2): 233-42.
10. Brito-Lugo P. Methodology in the study of gastroesophageal reflux disease and its complications. *Rev Gastroenterol Mex.* 2007; 72 Suppl 2: 9-12.
11. Farrera R. *Medicina Interna.* 14 ed. Español: Harco Urt; 2000.

12. Van Leerdam ME. Epidemiology of acute upper gastrointestinal bleeding. Best Pract Res Clin Gastroenterol. 2008; 22(2):209-24.

SUMMARY

In the current report of a case we present a female, 37-years-old patient, without previous pathologic antecedents, assisting the Surgery Emergency Service with copious hematemesis, mane and acute anaemia. An endoscopic study of the high digestive tract was practiced and an oesophagic ulcer was diagnosed as cause of the high digestive bleeding. Therapeutic measures were indicated to restore volume, intravenous Omeprazol and a follow-up in consult where we concluded the presence of a complicated disease for gastro-oesofhagic reflux.

MeSH:

GASTROINTESTINAL HEMORRHAGE/diagnosis
GASTROINTESTINAL HEMORRHAGE/etiology
GASTROINTESTINAL HEMORRHAGE/complications
GASTROINTESTINAL HEMORRHAGE/drug therapy
GASTROESOPHAGEAL REFLUX/complications
HUMAN
FEMALE
ADULT

ÓMO CITAR ESTE ARTÍCULO

Hernández Ortega A, Umpiérrez García I, Sánchez Cruz JC, Román Castellini V. Sangramiento digestivo alto como presentación de Enfermedad por Reflujo Gastroesofágico complicado. Presentación de caso. Rev méd electrón[Seriada en línea] 2008; 30(5). Disponible en
URL: <http://www.revmatanzas.sld.cu/revista%20médica/ano%202008/vol5%202008/tema13.htm>[consulta: fecha de acceso]