

Síndrome Neuroanémico en el anciano.

Reporte de un caso.

HOSPITAL
UNIVERSITARIO CLÍNICO-QUIRÚRGICO "COMANDANTE FAUSTINO PÉREZ
HERNÁNDEZ". MATANZAS.

Revista Médica Electrónica 2009;31(3)

Síndrome Neuroanémico en el anciano. Reporte de un caso.
Neuroanemic Syndrome in elder people. Report of a case

AUTORES

Dra. María del Carmen Álvarez Escobar.(1)

E-mail: hfp.mtz@infomed.sld.cu

Dr. Héctor Lima Gutiérrez.(2)

Dra. Nurmis Hernández Falcón.(3)

Dra. Arnella Torres Álvarez.(4)

Dra. Arling Yuliett Torres Álvarez. (5)

- 1) Especialista de I Grado en Medicina General Integral. Especialista de I Grado en Medicina Interna. Profesor Instructor. Hospital Universitario Clínico Quirúrgico "Comandante Faustino Pérez".
- 2) Especialista de I Grado en Geriatria. Profesor Asistente. Hospital Universitario Clínico Quirúrgico "Comandante Faustino Pérez".
- 3) Especialista de I Grado en Medicina General Integral. Especialista de I Grado en Geriatria. Profesor Instructor. Hospital Universitario Clínico Quirúrgico "Comandante Faustino Pérez".
- 4) Especialista de I Grado en Medicina General Integral. Residente de primer año en Medicina Interna. Profesor Instructor. Hospital Universitario Clínico Quirúrgico "Comandante Faustino Pérez".
- 5) Médico General Básico. Residente de 1er. año en Medicina General Integral. Hospital Universitario Clínico Quirúrgico "Comandante Faustino Pérez".

RESUMEN

Se presenta un paciente de 70 años de edad que ingresa por presentar sensación de calambres en miembros inferiores, acompañados de trastornos por inestabilidad de la marcha y que además presentaba cifras bajas de hemoglobinas que al estudiarla resultó ser una anemia megaloblástica. Esta enfermedad es la expresión de un trastorno madurativo de los precursores eritroides y mieloides, que da lugar a una hematopoyesis ineficaz y cuyas causas más frecuentes son el déficit de vitamina B 12 y/o de ácido fólico. La deficiencia de vitamina B12 afecta al sistema nervioso y, aunque sus síntomas son manifiestos (hormigueo en manos y pies, y pérdida de sensibilidad en piernas, pies y manos), muchas veces los ancianos los asocian a la falta de movilidad y al propio envejecimiento, lo que dificulta su identificación a tiempo. En muchas ocasiones, el diagnóstico llega cuando las afectaciones neurológicas y mentales (confusión, depresión y deficiente función intelectual) son evidentes, entonces el deterioro puede ser ya irreversible y desembocar en una demencia y daño axonal irreversible. La relevancia de este caso radica en lo infrecuente de la forma clínica de expresión de esta entidad en nuestro medio.

DeCS:

ANEMIA MEGALOBLÁSTICA/ diagnóstico
DEFICIENCIA DE VITAMINA B 12/complicaciones
DEFICIENCIA DE ÁCIDO FÓLICO/complicaciones
TRASTORNO DEPRESIVO/ complicaciones
HUMANOS
FEMENINO
ANCIANO

INTRODUCCIÓN

La anemia megaloblástica es la expresión de un trastorno madurativo de los precursores eritroides y mieloides, que da lugar a una hematopoyesis ineficaz y cuyas causas más frecuentes son el déficit de vitamina B 12 y/o de ácido fólico (1). Este trastorno es producto de la síntesis defectuosa del DNA con síntesis de RNA y proteínas normales, que lleva a la producción de células con una apariencia morfológica particular en sangre periférica y/o médula ósea y que se les denomina "megaloblastos" debido a un mayor aumento de la masa y de la maduración citoplasmática con respecto a la nuclear. (2,3)

Su etiología es multifactorial; cualquier falla que se produzca, desde el aporte exógeno de los alimentos, su absorción, metabolización a su utilización a nivel celular, será un potencial para que haya una deficiencia.(4)

En ancianos puede darse una suma de factores, como son: cierto grado de mala absorción por disminución de la acidez gástrica, menor aporte de proteínas animales, presencia de gastritis atrófica o la toma de fármacos, por lo que se debe prestar especial atención a esta población de riesgo (5). Se conoce que entre un 5% y 15% de los ancianos a nivel mundial presentan deficiencia de vitamina B12 (6,7), y hasta un 1,9% tienen una anemia perniciosa subdiagnosticada. (8)

Historia Clínica: Paciente femenina de 70 años, raza blanca, que ingresó en el mes de octubre a nuestro centro refiriendo parestesias en miembros inferiores de aproximadamente 6 meses de evolución, para luego presentar trastornos en la marcha hasta los últimos días en que no puede deambular si no es con apoyo familiar.

Antecedentes patológicos personales: negativos.

Examen Físico: Se constata palidez de las mucosas y lengua depapilada de coloración rojiza (Ver foto 1). Se evidencia además marcha inestable, Romberg simple positivo (Foto 2), disminución de la fuerza muscular en ambos miembros inferiores, hiperreflexia patelar y aquiliana y Babinsky bilateral. También se encuentra disminuida la sensibilidad superficial (dolorosa) hasta el nivel dorsal 7, disminuida la sensibilidad vibratoria y afectado el sentido de posición.

Complementarios

Hemoglobina: 8.0 g/L

Hematocrito: 0.30

Eritrosedimentación: 8 mm/h

Leucograma: 7.8×10^9

Neutrófilos : 0.70

Mononucleares: 0.02

Linfocitos: 0.25

Eosinofilos: 0.03

Reticulocitos: 12

Hierro Sérico: 12.2

Glicemia: 4.7 mmol/L

Creatinina 31 mmol/L

Ácido Úrico: 253 mmol/L

TGP: 7,8 Uds/L

GGT: 4 Uds/L

Fosfatasa Alcalina: 190 Uds/L

Lámina Périfrica:

Macroцитosis, Plaquetas Adecuadas, Ligera leucocitosis con presencia de stabs.

Ultrasonido: No se observan alteraciones de los órganos del hemiabdomen superior. Vejiga y útero sin alteraciones.

TAC de Cráneo: Atrofia cerebral y cerebelosa. Calcificación de los núcleos de la base.

TAC de Columna Dorsal: Se explora el segmento D1-D7 con cortes de 3 mm, no apreciando alteraciones en los cuerpos vertebrales. No lesión del canal medular.

Rayos X de Columna Dorsal: Signos de osteoporosis, cambios artrósicos. No se observan otras alteraciones.

Medulograma: Megacariopoyética: Íntegro; Granulopoyética: Hiperplástica con stabs y metamielocitos gigantes; Eritropoyética: Hiperplasia con cambios megaloblásticos, desviación en la maduración; Azul de Prusia: Positivo; Celularidad: No se observan células ajenas al parénquima medular. Blastos <5% (Foto No.3)

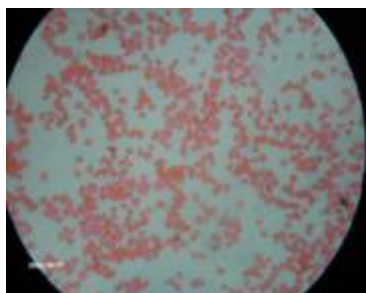
Foto No.1



Foto No.2



Foto No.3



Conclusiones: Anemia Megaloblástica por déficit de vitamina B 12.

DISCUSIÓN

La relevancia de este caso radica en lo infrecuente de la forma clínica de expresión de esta entidad en nuestro medio. La población anciana en estudios dedicados específicamente a este tipo de anemia está poco representada. La deficiencia de vitamina B12 afecta al sistema nervioso y, aunque sus síntomas son manifiestos (hormigueo en manos y pies, y pérdida de sensibilidad en piernas, pies y manos), muchas veces los ancianos los asocian a la falta de movilidad y al propio envejecimiento, lo que dificulta su identificación a tiempo (9-11). En muchas ocasiones, el diagnóstico llega cuando los daños neurológicos y mentales (confusión, depresión y deficiente función intelectual) son evidentes, entonces el deterioro puede ser ya irreversible y desembocar en una demencia y daño axonal irreversible (12,13).

Una vez definido el diagnóstico y establecida la etiología carencial de la anemia se indicó tratamiento con 1000 mcg de vitamina B12, vía intramuscular diariamente durante la primera semana, luego una vez por semana durante un mes y a los 30 días ya había tenido una recuperación satisfactoria de las cifras de hemoglobina y mejoría notable de la sintomatología neurológica.

REFERENCIAS BIBLIOGRÁFICAS

1. De Paz R, Hernández- Navarro F. Manejo, prevención y control de la anemia perniciosa. *Nutr Hosp.* 2005; 20 (6)
2. Forrellat Barrios M, Gómis Hernández I, du Défaix Gómez HG. Vitamina B 12: metabolismo y aspectos clínicos de su deficiencia. *Rev Cubana Hematol Inmunol Hemoter.* 1999; 15 (3)
3. Brees MH, Berlow RW. El Manual Merk de diagnóstico y tratamiento. 10ª ed. España: Elsevier España SA; 1999.p. 869- 73.
4. Ruiz Franco O. Síndromes anémicos. Anemias carenciales. *Rev Diagnóstico.*2005;44 (2).
5. Mariño Suárez JE, Monedero Recuero I, Peláez Laguno C. Deficiencia de vitamina B 12 y tratamiento por vía oral. Una opción tan eficaz como (todavía) poco utilizada. *Aten Primaria.*2000;32 (6)
6. De Paz R, Hernández- Navarro F. Recomendaciones terapéuticas. Manejo, prevención y control de la anemia megaloblástica secundaria a déficit de ácido fólico. *Nutr Hosp.*2000; 21 (1)
7. Soler Díaz JIA, Latorre Martínez JC, Navarro Castelló R. Macrocitosis y megaloblastosis, sin anemia. Anemias macrocíticas y megaloblásticas. Cap IV. Web médica argentina [en línea] 08 de Marzo de 2001. URL. Disponible en: <http://www.webmedicaargentina.com.ar/> [Consultado 20 Abr 2007]
8. Toh B, Van Driel I, Gleeson P. Pernicious Anemia. *New Engl J Med.* 1997; 337(20):1441-8.
9. Lesbia Meertens R, Liseti Solano R. Vitamina B12, ácido fólico y función mental en adultos mayores. *Invest Clin.* 2005;46 (1)
10. Dharmarajan T, Adiga G, Norkus E. Vitamin B 12 deficiency: Recognizing subtle symptoms in older adults. *Geriatrics.* 2003; 58(3): 30-8.
11. Behrens MI, Díaz V, Vásquez C, Donoso A. Demencia por déficit de vitamina B12. Caso clínico. *Rev Méd Chile.* 1999;131(8)
12. Martínez Sánchez P. Anemias por alteración de la síntesis de ADN. Anemias megaloblásticas. *Medicine.*2000;8 (50)
13. Bilbao Garay J. Anemias carenciales II: anemia megaloblástica y otras anemias carenciales. *Inf Ter Sist Nac Salud.* 1999; 30 (3)

SUMMARY

We present the case of a 70-years-old patient entering our service presenting symptoms of cramps sensation in the lower limbs and disturbances for motion stability, presenting also low values of hemoglobin, resulting in a megaloblastic anemia after a study. This disease is the expression of a maturing disturbance of the erythroid and myeloid precursors, leading to an inefficacious hematopoiesis most frequently caused by vitamin B12 and/or folic acid deficiency. The deficiency of vitamin B12 affects the nervous system, and although its symptoms are clear (crawling in feet and hands), elder people associate them with the proper aging and lack of mobility, making difficult its opportune identification. In many occasions the diagnosis is made when neurological and mental affectations (confusion, depression, and deficient intellectual function) are evident. The deterioration then is irreversible and ended in irreversible dementia and axonal damage. The relevance of this case is based on the infrequentness of the clinical form this entity expresses in our settings.

MeSH

ANEMIA, MEGALOBlastic/ diagnosis
VITAMIN B12 DEFICIENCY/complications
FOLIC ACID DEFICIENCY/complications
DEPRESSIVE DISORDER/ complications
HUMANS
FEMALE
AGED

CÓMO CITAR ESTE ARTÍCULO

Álvarez Escobar M del C, Lima Gutiérrez H, Hernández Falcón N, Torres Álvarez A, Torres Álvarez AY. Síndrome neuroanémico en el anciano. Reporte de un caso. *Rev méd electrón[Seriada en línea]* 2009; 31(3). Disponible en URL:

<http://www.revmatanzas.sld.cu/revista%20medica/año%202009/vol3%202009/tema16.htm> [consulta: fecha de acceso]