

Síndrome de Mirizzi tipo IV: diagnóstico y manejo mediante colangiopancreatografía retrógrada endoscópica. Reporte de caso

Mirizzi Syndrome Type IV: diagnosis and management through retrograde endoscopic cholangiopancreatography. Case report

Dr. Carlos Manuel Ramos Pachón, Dr. Yoel Hernández Rodríguez, Dr. Pedro del Valle Llufrío, Dra. Cristina Ruesca Domínguez

Hospital Universitario Clínico Quirúrgico Comandante Faustino Pérez Hernández.
Matanzas, Cuba.

RESUMEN

El síndrome de Mirizzi es una rara complicación de la coledocitis, caracterizado por obstrucción mecánica del conducto hepatocoledoco por un cálculo impactado en el cístico o en el cuello vesicular. Después de un período de tiempo puede desarrollarse una fístula colecistobiliar por destrucción de la pared del colédoco. Según la clasificación de Csendes, el tipo IV es el menos frecuente. Se presentó un caso con antecedente de coledocitis que ingresa con cuadro clínico compatible con colangitis aguda. Se realiza CPRE electiva, diagnosticándose síndrome de Mirizzi tipo IV y se coloca prótesis como puente para el tratamiento quirúrgico. Ante un paciente con esas características, la CPRE resulta un método diagnóstico y terapéutico indispensable.

Palabras clave: síndrome de Mirizzi, colangiopancreatografía retrógrada endoscópica, coledocitis.

ABSTRACT

The Mirizzi syndrome is a cholelithiasis rare complication, characterized by the mechanical obstruction of the hepato choledocus duct by a calculus impacted in the

cystic or in the vesicular neck. We presented a case with cholelithiasis antecedents entering the hospital with a clinical picture compatible with acute cholangitis. We made an elective cholangiopancreatography finding a big protraction of the intrahepatic biliary tracts, stretch of the supraduodenal choledoc with a common cystic-vesicular neck and choledocian environment, forming a great duct of near 20 mm diameter, having inside an ovoid filling mistake which bigger diameter is 15 mm, directed to the choledocus and to the vesicle. We diagnosed a Mirizzi syndrome Type IV. In a patient with those characteristics, the cholangiopancreatography is an unavoidable diagnostic and therapeutic method.

Key words: Mirizzi syndrome, endoscopic retrograde cholangiopancreatography, cholelithiasis.

INTRODUCCIÓN

El síndrome de Mirizzi (SM) es una rara complicación de la enfermedad litiasica vesicular de largo tiempo de evolución. Consiste en la obstrucción mecánica del conducto hepatocolédoco por un cálculo impactado en el cístico o en el cuello vesicular, el cual produce compresión extrínseca e inflamación de los tejidos vecinos. Después de un periodo de tiempo puede desarrollarse una fístula colecistobiliar por erosión de la pared del colédoco.⁽¹⁻⁴⁾

No existen hallazgos patognomónicos en los antecedentes o el examen físico de estos pacientes. Por lo general se manifiesta clínicamente por dolor en el cuadrante superior derecho del abdomen, ictero y colangitis recurrentes.⁽²⁻⁵⁾

El ultrasonido abdominal y la colangiopancreatografía retrógrada endoscópica (CPRE) son las técnicas más utilizadas en el diagnóstico de este síndrome, siendo el diagnóstico preoperatorio de gran importancia para excluir otras enfermedades y evitar la lesión quirúrgica de la vía biliar.⁽³⁻⁶⁾

Csendes propone una clasificación del síndrome de Mirizzi en 4 tipos, de los cuales se reporta como el menos frecuente el tipo IV.⁽³⁻⁵⁾

Con este artículo los autores se proponen presentar un caso con síndrome de Mirizzi tipo IV, diagnosticado y tratado inicialmente mediante CPRE en el servicio de cirugía del Hospital Universitario Clínico Quirúrgico Comandante Faustino Pérez Hernández, de la ciudad de Matanzas, y a la vez, realizar una revisión sobre el tema.

PRESENTACIÓN DE CASO

Paciente femenina de 63 años, con antecedente de litiasis vesicular desde hace siete años. Ingresa con cuadro clínico caracterizado por presentar desde dos días antes dolor en hipocondrio derecho, ictero, coluria, acolia, prurito y fiebre. Al

examen físico se detectan como elementos significativos ictero y dolor a la palpación superficial y profunda en hipocondrio derecho.

Los exámenes de laboratorio muestran leucocitosis (leucograma 12 x 10⁹/l segmentados 80 % linfocitos 20 %) y enzimas hepáticas elevadas: TGP (ALAT) 211u, TGO (ASAT) 358u, GGT 1288u, Fosfatasa Alcalina 1578u. La bilirrubina total tenía valores de 497 micromol/l y 304 micromol/l la directa. El ultrasonido abdominal informa vesícula acodada con pared de 4 mm e imágenes de litiasis en su interior, vías biliares intrahepáticas dilatadas y colédoco de 10 mm.

Se interpreta este cuadro clínico como una colangitis aguda, por lo que ingresa en el servicio de cirugía donde se indica antibióticoterapia. Ante la sospecha de litiasis coledociana se interconsulta el caso con el servicio de gastroenterología y después de discutido el caso en conjunto se decide realizar CPRE electiva.

La CPRE se realiza mediante la técnica convencional, encontrándose como hallazgos colangiográficos gran dilatación de las vías biliares intrahepáticas, colédoco retropancreático y retroduodenal de calibre normal, dilatación del colédoco supraduodenal con ambiente común cístico-cuello vesicular y coledociano, formando un gran conducto de aproximadamente 20 mm de diámetro, en cuyo interior se observa defecto de lleno ovoide cuyo diámetro mayor mide 15 mm, compatible con litiasis coledociana que se moviliza hacia el colédoco y hacia la vesícula al contacto con el esfínterótomo ([fig.1](#)). La vesícula se opacificade mediano tamaño, sin definirse defectos de lleno en su interior. Debido a la incompatibilidad entre el tamaño del lito y el calibre del colédoco distal, al no disponerse de equipo de litotricia mecánica, se decide colocar prótesis 10fr7cm para drenar la vía biliar, la cual se moviliza libremente entre el conjunto cístico-cuello vesicular y el colédoco evidenciando fístula casi total que permite la comunicación entre ambos conductos ([fig.2](#)). La imagen colangiográfica se interpreta como un síndrome de Mirizzi con fístula entre la vesícula y el colédoco de más del 66 % de la pared (síndrome de Mirizzi tipo IV).

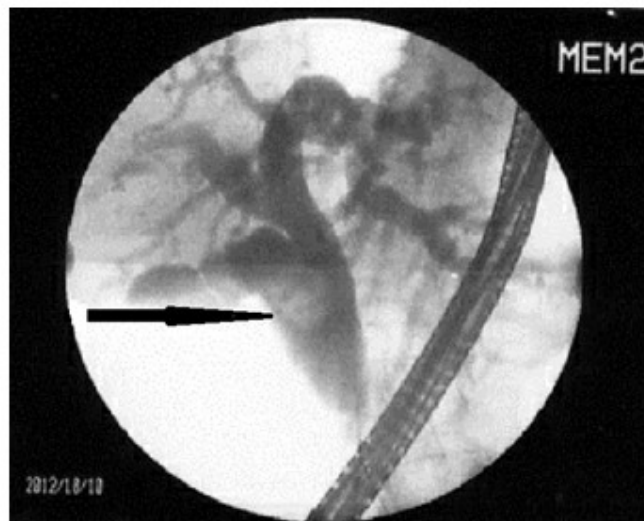


Fig. 1. Imagen colangiográfica obtenida mediante CPRE. Flecha señalando litiasis.

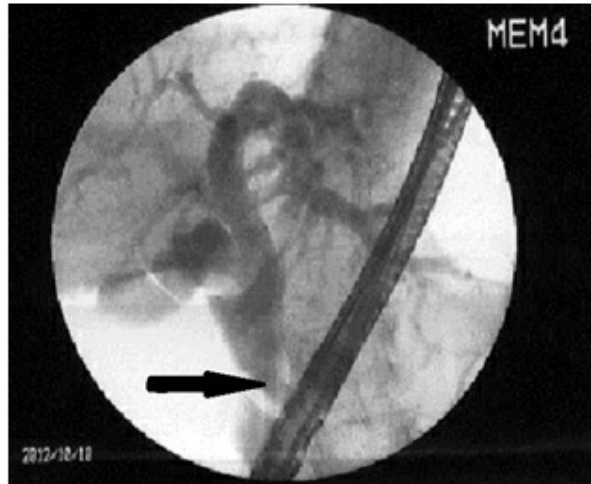


Fig. 2. Flecha señalando prótesis en vía biliar.

Nuevamente se discute el caso en conjunto con el servicio de cirugía y se decide el tratamiento quirúrgico de la paciente como solución definitiva. La cirugía se realiza de forma electiva tres meses después de la CPRE, con el objetivo de mejorar el estado general y nutricional de la paciente. La paciente reingresa libre de síntomas y anictérica, demostrándose la permeabilidad de la vía biliar mediante la prótesis. Durante el acto quirúrgico se confirma el diagnóstico de síndrome de Mirizzi al observarse la vesícula pequeña adherida al colédoco dilatado, pseudotumoral y al realizarse coledocotomía a este nivel se confirma la presencia del lito y la fistula entre la vesícula y el colédoco. Como terapéutica definitiva se realiza colecistectomía y hepático-yeyunostomía en Y de Roux, evolucionando satisfactoriamente la paciente, que fue dada de alta hospitalaria 5 días después.

DISCUSIÓN

El cuadro de ictero producido por la compresión del conducto hepatocolédoco por cálculos impactados en el conducto cístico fue descrito inicialmente por Kher (1905), Ruge (1908) y Levrat y Chayvialle (1941). En 1945, Pablo Mirizzi describe este síndrome y lo llama síndrome del hepático funcional, considerando erróneamente que los síntomas se debían al espasmo de un esfínter del conducto hepático.⁽⁵⁻⁷⁾

La presencia de fístulacomunicando la vía biliar con la vesícula fue descrita primeramente por Puestow en 1942, al presentar un caso. Posteriormente Behrend (1950), y Cullen y Mirizzi (1952) describen siete casos adicionales. En 1982, Mc Sherry, además de demostrar la fisiopatología mecánica de este síndrome, propone su nombre como Síndrome de Mirizzi, y mediante el uso de la CPRE lo clasifica en dos tipos según la presencia de fistulabilio-biliar: tipo I: compresión extrínseca del hepatocolédoco sin fistula, y tipo II: con fistula.⁽⁵⁻⁹⁾

Csendes sugiere en 1989 una nueva clasificación, dividiendo el SM en cuatro tipos: tipo I: compresión extrínseca del hepatocolédoco sin fistula, tipo II: compresión más fístula que afecta 33 % de la pared, tipo III: compresión más fístula que afecta entre 33 y 66 % de la pared, y tipo IV: cuando la fístula compromete más del 66 % de la pared.^(3,7-10)

La frecuencia del síndrome de Mirizzi es de 0,7 a 1,7 % de los pacientes que son sometidos a colecistectomía.^(1,2,5,7)

En la serie de casos estudiados por Csendes, este reportó que el 11 % de los pacientes con SM tenían lesión tipo I; el 41 %, lesiones tipo II; el 44 %, lesiones tipo III; y solamente el 4 % de los pacientes con SM tenían lesiones tipo IV. Johnson y sus colaboradores en un estudio realizado a 4 180 pacientes con colelitiasis, encontraron que solo 11 tenían SM y ninguno de ellos presentó lesiones tipo IV. En otro estudio realizado en hospital de tercer nivel por los doctores Cortés Ruiz y Vázquez García se reportaron 21 (4,7 %) pacientes con síndrome de Mirizzi de los 442 evaluados por patología quirúrgica de la vía biliar, presentando el tipo IV 1 paciente (5 %). Un análisis retrospectivo (2001 al 2007) realizado por Denizli y cols. en Turquía, arroja que de 656 CPRE se encontraron 7 pacientes con SM (1,07 %), no detectándose lesiones tipo IV.^(2,3,5,10) En hospital al cual pertenece el caso de estudio, de 249 CPRE, durante los tres años que se ha realizado este proceder, este es el primer caso con diagnóstico de síndrome de Mirizzi tipo IV. El diagnóstico clínico es difícil, no existiendo hallazgos patognomónicos y siendo poco específicos tanto los hallazgos clínicos como de laboratorio. La secuencia de síntomas y signos no siempre es lógica y ordenada. Las manifestaciones clínicas más frecuentes son íctero, dolor en cuadrante superior derecho del abdomen, cuadros recurrentes de colecistitis o colangitis. La hiperbilirrubinemia es la anomalía de laboratorio más frecuente. También puede encontrarse aumento de la fosfatasa alcalina. En casos con colecistitis o colangitis se encuentra leucocitosis.^(2,4,6,7)

Nuestro caso tuvo una forma de presentación frecuente, con antecedente de litiasis vesicular de varios años, cuadro clínico de colangitis aguda y analítica con patrón de colestasis y leucocitosis. El ultrasonido abdominal es la prueba radiológica de elección en los pacientes con íctero, mediante esta técnica puede sospecharse el síndrome de Mirizzi aunque su sensibilidad diagnóstica es baja (8,3 %-27 %) pudiendo variar según la calidad del equipo y la experiencia del radiólogo. También la inflamación regional y el exceso de gas en el intestino pueden afectar la calidad del estudio. Los hallazgos sugestivos de SM son: dilatación de las vías biliares intrahepáticas, dilatación de hepatocolédoco proximal que se detiene en una imagen ecogénica que emite sombra acústica y colédoco normal por debajo de esta imagen, cístico redundante o acodado.^(2,4,5,10)

Aunque en la paciente estudiada no se detectó ultrasonográficamente la litiasis coledociana, la cual probablemente se interpretó como vesicular al conformar vesícula biliar, cístico y colédoco, una sola estructura anatómica difícil de definir por ultrasonido abdominal, fue de utilidad para orientarnos en la sospecha de litiasis coledociana la detección de dilatación de vías biliares intrahepáticas y de colédoco. Cuando existen dudas se puede recurrir a la tomografía axial computarizada mutidetector con colangiograma que puede aportar datos similares al ultrasonido, aunque la inflamación periductal puede interpretarse erróneamente como carcinoma vesicular. No obstante, puede ser útil para excluir tumores malignos del hilio hepático o el hígado.^(3,4,7) La colangiografía por resonancia magnética (CRM) permite delinear los detalles de las vías biliares, demostrando con precisión la dilatación de vías biliares, el nivel de la obstrucción y la presencia de cálculos intraluminales o produciendo compresión extrínseca. Puede ser útil también al realizar cortes con realce en T2 para diferenciar procesos inflamatorios de neoplasias. La colangiorresonancia puede, además, mostrar presencia de malformaciones o variantes anatómicas de la vía biliar, así como la presencia de fístula, aunque algunos autores señalan poca utilidad en la detección de fístulas bilio-biliares.^(3,9-12)

En la provincia de Matanzas no existen los medios para realizar colangiograma mediante TAC mutidetector, ni colangiografía RM, por lo que se reafirma el

ultrasonido abdominal como método imagenológico de elección en el estudio de los pacientes con íctero obstructivo.

Como método diagnóstico de elección y mayor rentabilidad diagnóstica en el síndrome de Mirizzi señala la colangiopancreatografía retrógrada endoscópica (CPRE), la cual es esencial en la detección de fístulas y ofrece la ventaja de opciones terapéuticas, que en el caso de enfermos deteriorados con alto riesgo quirúrgico (ASA III-IV) pueden ser definitivas. La imagen colangiográfica característica de síndrome de Mirizzi es la de una estenosis suave, producida por compresión lateral a nivel de hepatocolédoco, con dilatación de las vías biliares por encima de esta, siendo de vital importancia definir las características de la vía biliar en el preoperatorio para evitar lesiones de la misma en el acto quirúrgico.

En nuestro caso, aunque no se evidenció la imagen colangiográfica más frecuente, de estenosis por compresión del hepatocolédoco, fue fundamental el uso de la CPRE al demostrarse la presencia de fístula mediante la movilidad del cálculo y la prótesis entre la luz del colédoco y el conjunto cístico-cuello vesicular, con lo cual, además de realizarse el diagnóstico, se pudo establecer el pronóstico y la planificación de la estrategia terapéutica. El tratamiento endoscópico incluye el drenaje de la vía biliar mediante prótesis y la extracción de cálculos. Para la extracción de cálculos se realiza esfinterotomía y las técnicas estándar incluyen cestas, balones, litotricia mecánica y electrohidráulica. La litotricia electrohidráulica requiere de gran experiencia, del uso de colangioscopio mediante el sistema endoscópico madre-hijo y otros accesorios, lo cual la hace más costosa y menos accesible a los servicios de endoscopía. Puede utilizarse como complemento la litotricia extracorpórea por onda de choque en la extracción de cálculos pero también es poco accesible a los hospitales. La colocación de prótesis en la vía biliar puede ser utilizada para lograr el drenaje hasta el tratamiento quirúrgico, es muy importante en el tratamiento de urgencia de pacientes con colangitis aguda muy debilitados y en aquellos pacientes de alto riesgo quirúrgico en los que puede ser utilizado como tratamiento definitivo.^(2,7-12)

Al existir en nuestra paciente incompatibilidad entre el tamaño del lito y el colédoco distal, sin disponer de posibilidades de litotricia, la colocación de la prótesis nos garantizó el tratamiento endoscópico de la colangitis al drenarse la vía biliar satisfactoriamente, y nos sirvió como puente para mejorar el estado general de la paciente y mantenerla libre de síntomas hasta el tratamiento definitivo mediante cirugía, a la cual la paciente fue anictérica.

La colangiografía percutánea transhepática es otra alternativa diagnóstica cuando no se dispone de la CPRE, suministrando información similar a esta aunque pudiera no visualizarse el colédoco distal por la obstrucción del conducto hepático común. También puede utilizarse con fines terapéuticos en aquellos casos que no se logra con éxito el tratamiento endoscópico y tienen contraindicaciones para el tratamiento quirúrgico.⁽⁷⁻¹⁰⁾

No tenemos en nuestro hospital experiencia en el manejo de las enfermedades de la vía biliar mediante esta técnica, por lo que el manejo de los pacientes con estas afecciones se realiza siempre mediante CPRE.

El tratamiento del SM más común utilizado es la cirugía, y se basa esencialmente en la resección económica o total de la vesícula biliar y extracción del cálculo impactado, utilizándose diferentes técnicas para reparar el defecto en los casos con fístula. La técnica quirúrgica, ya sea por vía convencional o laparoscópica, varía dependiendo del tipo de lesión, siendo más compleja a medida que aumenta el grado de la lesión. La cirugía laparoscópica no es la más aconsejada, considerándola algunos autores contraindicada sobre todo en los casos con fístula.

Los casos en los que la magnitud de la fistula impiden su reparación (SM grados III y IV) es necesario recurrir a procedimientos como la colédoco-duodenostomía o la hepático-yeyunostomía en y de Roux, siendo esta última la técnica de elección en el síndrome de Mirizzi tipo IV, por lo que fue la que se decidió realizar en nuestra paciente al discutirse el caso con nuestro equipo de cirugía biliaropancreática.^(3,4,6,9,12)

En conclusión, ante un paciente con litiasis vesicular de larga evolución con un cuadro de colangitis aguda, una posibilidad diagnóstica, aunque infrecuente, es el síndrome de Mirizzi tipo IV; del cual, en nuestro medio, la CPRE resulta un método diagnóstico y terapéutico indispensable.

REFERENCIAS BIBLIOGRÁFICAS

1. England RE, Martin DF. Endoscopic management of Mirizzi's Syndrome. Gut [Internet]. 1997 [citado 24 Oct 2012];40:272-6. Disponible en: <http://gut.bmj.com/content/40/2/272.full.pdf+html>
2. Yonetci N, Kutluana U, Yilmaz M, Sungurtekin U, Tekin K. The incidence of Mirizzi syndrome in patients undergoing endoscopic retrograde cholangiopancreatography. Hepatobiliary Pancreat Dis Int. 2008;7(5):520-4. Citado en PubMed; PMID: 18842500.
3. Chatzoulis G, Kaltsas A, Danilidis L, Dimitriou J, Pachiadakis I. Mirizzi syndrome type IV associated with cholecystocolic fistula: a very rare condition-report of a case. BMC Surgery. 2007;7:6. Citado en PubMed; PMID: 17531103.
4. Sánchez Beorlequi J, Cabezali Sánchez R, Monsalve Laguna E, Soriano Gil-Albarellos P, Moreno De Marcos N. Nuevas posibilidades diagnósticas y terapéuticas en el síndrome de Mirizzi. An Med Interna [Internet]. 2007 [citado 24 Oct 2012];24(6):281-4. Disponible en: http://scielo.isciii.es/scielo.php?pid=S0212-71992007000600006&script=sci_arttext
5. Cortés Ruiz M, Vázquez García A. Frecuencia del síndrome de Mirizzi en un hospital de enseñanza. Cir Gen [Internet]. 2003 [citado 24 Oct 2012];25:334-7. Disponible en: <http://www.medigraphic.com/pdfs/cirgen/cg-2003/cg034j.pdf>
6. Castor Samaniego A, Valeria Sanabria Z, Aníbal Filártiga L. Experiencia en tratamiento del Síndrome de Mirizzi. Rev Chilena Cir [Internet]. 2006 [citado 24 Oct 2012];58(4):276-80. Disponible en: http://www.scielo.cl/scielo.php?pid=S0718-40262006000400008&script=sci_arttext
7. Abou-Saif A, Al-Kawas FH. Complications of Gallstone Disease: Mirizzi Syndrome, Cholecystocholedochal Fistula, and Gallstone Ileus. Am J Gastroentero. 2002;97(2):249-54. Citado en PubMed; PMID: 11866258.
8. Alonso Gómez M, Meneses JC. Utilidad de la ecoendoscopia en el síndrome de Mirizzi. Rev Col Gastroenterol [Internet]. 2010 [citado 13 Oct 2012];25(3):312-5. Disponible en: <http://www.scielo.org.co/pdf/rcg/v25n3/v25n3a13.pdf>
9. Safi oleas M, Stamatakos M, Revenas C, Chatziconstantinou C, Safioleas C, Kostakis A. An Alternative Surgical Approach to a Difficult Case of Mirizzi Syndrome: A Case Report and Review of the Literature. World J Gastroenterol. 2006;12(34):5579-81. Citado en PubMed; PMID: 17007006.

10. De Almeida Artifon EL, Sakai P, Yuji Hondo F, WilliamNoda R, Ishioka S. Mirizzi Syndrome Type IV: a Rare Entity. *Digestive Endoscopy* [Internet]. 2003 [citado 24 Oct 2012];15(4):344-7. Disponible en: <http://onlinelibrary.wiley.com/doi/10.1046/j.1443-1661.2003.00268.x/full>
11. Waisberg J, Corona A, De Abreu IW, Farah JM, Lupinacci RA, Goffi FS. Benign Obstruction of the Common Hepatic Duct (Mirizzi Syndrome): Diagnosis and Operative Management. *Arq Gastroenterol*. 2005;42(1):13-8. Citado en PubMed; PMID: 15976905.
12. Sánchez Beorlegui J, Monsalve Laguna E, Soriano Gil-Albarellos P, Cabezali Sánchez R, Moreno de Marcos N, Aspíroz Sancho A. Síndrome de Mirizzi asociado a la coledoclitiasis complicada del anciano: Diagnóstico y tratamiento laparoscópico. *Rev Gastroenterol Perú* [Internet]. 2008 [citado 24 Oct 2012];28(1):15-21. Disponible en: http://www.scielo.org.pe/scielo.php?pid=S1022-51292008000100002&script=sci_arttext

Recibido: 10 de marzo de 2013.

Aprobado: 24 de abril de 2013.

Carlos Manuel Ramos Pachón. Hospital Universitario Clínico Quirúrgico Comandante Faustino Pérez Hernández. Carretera Central, Km 101. Matanzas, Cuba. Correo electrónico: carlos.rpachon@gmail.com

CÓMO CITAR ESTE ARTÍCULO

Ramos Pachón CM, Hernández Rodríguez Y, Valle Llufrío P, Ruesca Domínguez C. Síndrome de Mirizzi tipo IV: diagnóstico y manejo mediante colangiopancreatografía retrógrada endoscópica. Reporte de caso. *Rev Méd Electrónica* [Internet]. 2013 May-Jun [citado: fecha de acceso];35(3). Disponible en: <http://www.revmatanzas.sld.cu/revista%20medica/ano%202013/vol3%202013/tema06.htm>